

Hjärnstams- implantat kan återge hörsel

Behandling av dövhet vid dubbelsidiga akustikusneurinom



GUNNAR NYBERG, docent, neurokirurgiska kliniken

ANDERS KINNEFORS, överläkare, otokirurgiska sektionen, öron-, näs- och halskliniken

OLAFUR GUDJONSON, med dr, överläkare, neurokirurgiska kliniken

ALF SVEDBERG, fil lic, audiologiska avdelningen, öron-, näs- och halskliniken

LENNART EDFELDT, överläkare, otokirurgiska sektionen, öron-, näs- och halskliniken

HELGE RASK-ANDERSEN, professor, överläkare, otokirurgiska sektionen, öron-, näs- och halskliniken
 helge.rask-andersen@akademiska.se

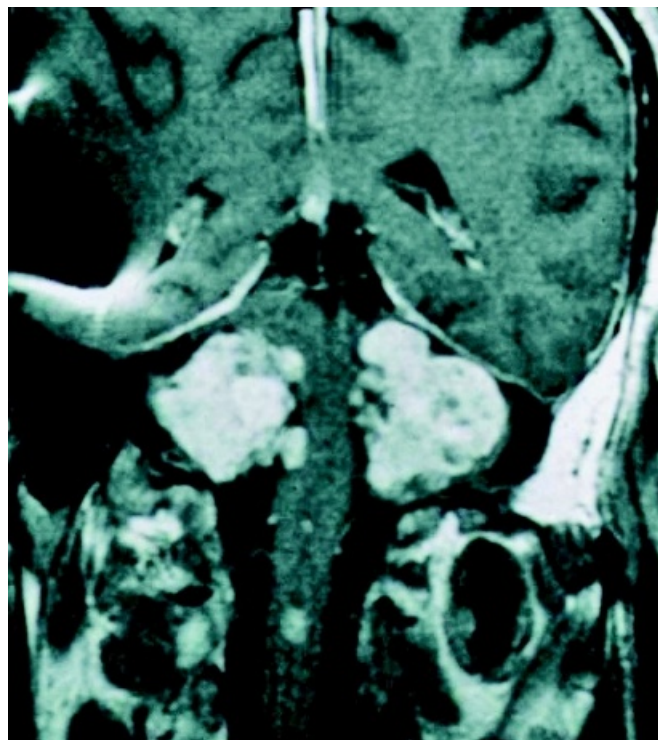
samtliga Neurodivisionen, Akademiska sjukhuset, Uppsala

Neurofibromatos typ 2 (NF 2) är en sjukdom som i de flesta fall, förr eller senare, leder till dövhet orsakad av bilaterala vestibulära schwannom (akustikusneurinom, Figur 1). Hörselrehabilitering med hjälp av kokleaimplantat fungerar inte eftersom tumören har destruerat hörselnerven. Med hjälp av hjärnstamsimplantat (auditory brain stem implant, ABI, som består av bl a en elektrodplatta) kan man i stället stimulera de centrala hörselbanorna i hjärnstammen. Det första hjärnstamsimplantatet inopererades i Los Angeles, 1979. Patienten använder fortfarande implantatet [1]. Det bestod av en enkel glaselektrod som efter ett år byttes ut mot en plattelektrod. Dessa kirurger var närvarande vid den första implantationen i Uppsala 1993, då det sattes in ett flerkanaligt hjärnstamsimplantat som hade utvecklats i samarbete med House Ear Institute i Los Angeles och den australiska implantatfirman Cochlear.

I USA och Europa har man nyligen utvärderat säkerhet, komplikationsrisker och hörselresultat efter ABI-behandling [2]. Cirka 250 patienter har opererats i Europa och över 300 i USA. De flesta har erhållit implantat av typen Nucleus ABI 22- eller 24-system som tillverkas av företaget Cochlear. De resultat som rapporterats är förbättrad avläsningsförmåga och uppfattning av omgivningsljud. Hos några patienter har öppen talförståelse erhållits. Nyligen har man i Italien och USA redovisat synnerligen goda hörselresultat på barn som fått hjärnstamsimplantat i stället för kokleaimplantat vid avsaknad av hörselnerv [3, 4]. Genom kokleaimplantat stimuleras kvarvarande nervtrådar i hörselnäcken, medan vid hjärnstamsimplantat anläggs en elektrodplatta mot hjärnstammens hörselkärna på ytan i laterala delen av fjärde ventrikelns botten.

17 patienter opererade i Uppsala

I Uppsala har 17 patienter opererats med hjärnstamsimplantat i samband med kirurgi av akustikusneurinom. Samtliga patienter hade sjukdomen neurofibromatos typ 2, som är huvudindikation för hjärnstamsimplantation. Rapporter från olika de-



Figur 1. MR-bild av neurofibromatos typ 2. Typiskt är dubbelsidiga akustikusneurinom, som komprimerar hjärnstammen.

lar av världen visar att metoden också kan användas vid dubbelsidiga skallfrakturer då hörselnerven slitits av på båda sidor. Även barn med missbildade inneröron eller avsaknad av hörselnerv kan behandlas med hjärnstamsimplantat. Det är nu en etablerad metod, som är godkänd i USA av Food and Drug Administration (FDA) 2000 och i Europa (CE-märkning juli 1999). En preliminär rapport av våra första resultat publicerades i Läkartidningen 1996 [5].

Neurofibromatos typ 2 och dövhet

Neurofibromatos typ 2 är ett autosomalt dominant nedärvt tumörsyndrom som orsakas av en mutation på tumörsuppressorgen i kromosom 22 [6]. Karakteristiskt är dubbelsidiga akustikusneurinom, eller vestibulära schwannom, oftast i kombination med intrakraniella och spinala tumörer i form av neurinom och meningiom. Ependymom och lågmaligna gliom är också vanligt förekommande.

Sjukdomen leder oftast förr eller senare till total dövhet på grund av att hörselnerven, som sitter nära balansnerven, destrueras av den många gånger snabba tumörtillväxten. Sjukdo-

SAMMANFATTAT

Neurofibromatos typ 2 (NF 2) är en sjukdom som i de flesta fall, förr eller senare, leder till total dövhet.

Behandling med hjärnstamsimplantat är ett sätt att återställa viss hörsel hos många patienter med denna sjukdom.

Med hjärnstamsimplantat omformas ljud till elektriska

signaler som stimulerar hörselkärnan direkt i hjärnstammen.

Med hjärnstamsimplantat kan patienten uppfatta omgivningsljud, få förbättrad läppavläsning och därmed lättare vidmakthålla röstläge, betoning och artikulation när den egna rösten inte kan förnimmas.



Figur 2. Till vänster ses en mikrofon ansluten till kroppsburen processor och till höger en miniaturiserad processor som bärs bakom örat. Det senare ökar användarvänligheten påtagligt.

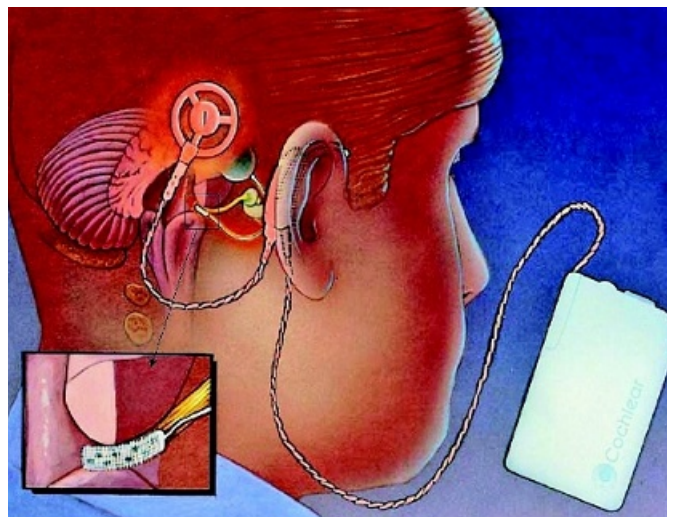
men förekommer i olika former [7, 8] och skiljer sig i tumörväxt och aggressivitet. Med moderna behandlingsmetoder och tidig upptäckt har prognosen förbättrats [9]. Uppsala är det största centret i Skandinavien för dessa operationer. Av de 17 opererade patienterna remitterades tre från Norge och en från Island.

ABI-tekniken och dess princip

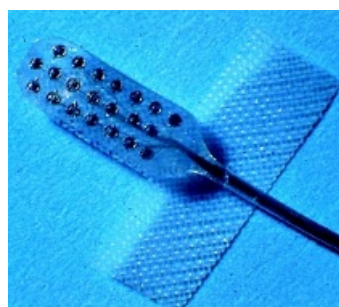
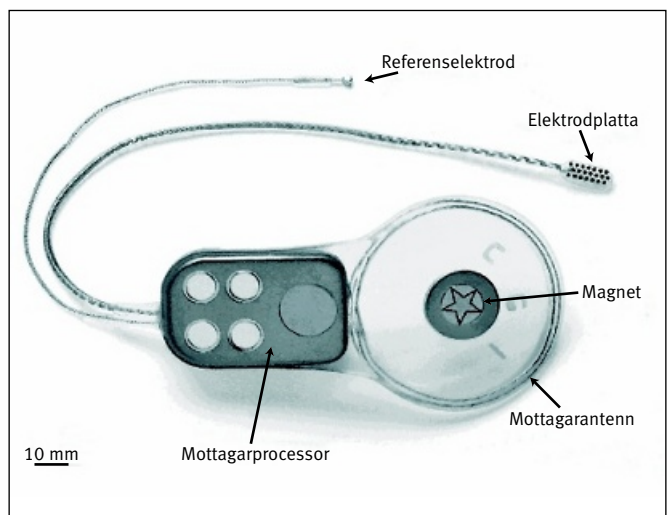
Tekniken innebär att en ytlig plattelektrod anbringas mot hjärnstammens yta, där hörselkärnorna är belägna. Implantationen utförs efter tumörexstirpationen, som oftast sker med translabyrintär teknik (genom örat). Principen för hjärnstams- och kokleaimplantat är likartad. Akustiska signaler tas emot av en mikrofon. En elektrisk signal genereras akustiskt från en extern processor som förs vidare (Figur 2) till en radiosändare belägen på huden bakom örat (Figur 3). Signalen tas emot av en mottagare under huden som är ansluten till en elektrodplatta, placerad mot hörselkärnorna på hjärnstammen (Figur 4). Elektrodplattan mäter 3,5 x 8 mm och innehåller 21 ytelektroder av platina, belägna på ett nät av dakron (Figur 4). Elektroden aktiveras bipolärt [10]. Hos människa är hörselkärnorna belägna ytligt i laterala delen av fossa rhomboidea i fjärde ventrikeln, nära hörsel-/balansnervens inträde i hjärnstammen. Detta gynnsamma läge gör det möjligt att stimulera de centrala hörselbanorna när hörselnerven är destruerad.

Vid tumöroperationen får man god insyn i den laterala recessen i fjärde ventrikelns botten. Först elimineras tumören, ofta i livräddande syfte. Kirurgen fokuserar framför allt på att eliminera tumören och kompressionen mot hjärnstammen samt på att bevara den viktiga ansiktsnerven. Först därefter utvärderas möjligheten att lägga in ett hjärnstamsimplantat. Då följer man hörselnerven till inträdet mot hörselkärnan, där elektroden appliceras. Kärnan stimuleras elektriskt under operationen genom hjärnstamsaudiometri (eABR), och elektrodens läge kontrolleras innan operationen avslutas.

Postoperativt görs ett första test av elektroden medan själva inprogrammeringen görs efter sex veckor. Då kartläggs hur många elektroder som kan användas. Ett stort antal stimuleringsmöjligheter erbjuds. Man utför en tonotopisk karakterisering, en rangordning av frekvenser (pitch ranking) (Fakta 1) i syfte att simulera en naturlig nervstimulering.



Figur 3. Schematisk bild av hjärnstamsimplantatets externa och interna delar.



Figur 4. Ovan: Den interna delen av hjärnstamsimplantatet med mottagare (antenn), inre processor och elektrodplatta. Det finns en uttagbar magnet för vidhäftning av externa sändarspolen. Till vänster: Hjärnstamsimplantatets elektrodplatta mäter 3,5 x 8 mm och innehåller 21 elektroder som anläggs mot hjärnstammens hörselkärna.

Indikationer och kontraindikationer

Indikationerna för hjärnstamsimplantat framgår av Fakta 2. I Uppsala har vi kunnat visa att tidigare genomgången tumörbehandling med gammakniv inte behöver utgöra kontraindikation för hjärnstamsimplantat. Av de patienter som opererats i Uppsala och som tidigare genomgått sådan behandling har samtliga kunnat erhålla viss hörsel. Man bör undvika konventionell strålbehandling av akustikusneurinom hos patienter med NF2, då vi erfarenhetsmässigt vet att behandlingsresulta-

FAKTA 1

Rangordning av frekvenser (pitch ranking)

- Vid elektrisk stimulering av varje elektrod bedömer patienten subjektivt tonhöjden.
- Därefter läggs elektroderna i »rätt« ordning så att ljud innehållande t ex höga fre-

kvenser stimulerar nerver i de centrala hörselbanorna som normalt stimuleras av höga frekvenser osv.

- Det kan vara svårt att placera elektroderna korrekt när anatomin är förändrad på grund av tumörkompressionen.

FAKTA 2

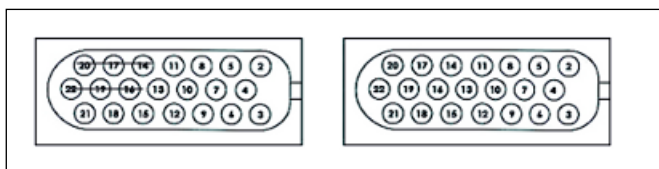
Indikationer för ABI

1. Patienter med neurofibromatos typ 2 eller tumör på åttonde hjärnnerven på enda hörörat.
2. Skallbasfraktur med avslitning av hörselnerven bilateralt.
3. Barn med utvecklade in-

neröron och perifera hörselnerver.

4. Barn med förkalkade inneröron efter meningit (vilket omöjliggör kokleaimplantat),

Punkterna 2–4 är indikationer som för närvarande är under utvärdering.



Figur 5. Resultat i termer av antal fungerande elektroder hos två opererade patienter med hjärnstamsimplantat. Hos patienten till vänster är 15 elektroder aktiverbara och hos patienten till höger 21.

ten är klart sämre än vid behandling av sporadiska neurinom.

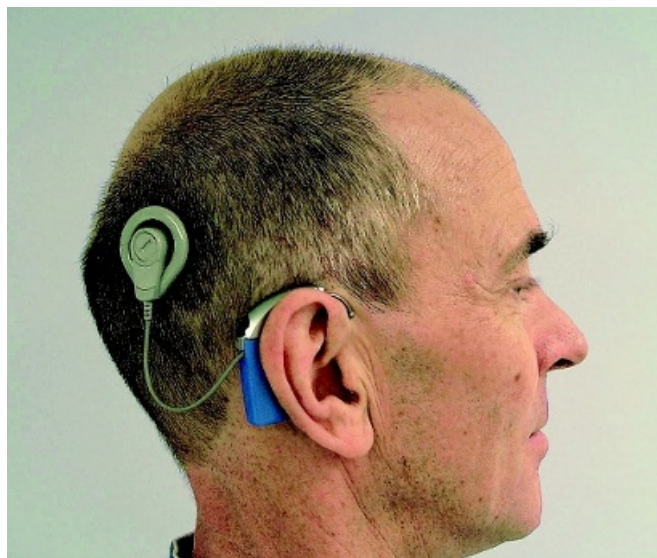
Tumörer vid NF 2 har ofta ett snabbare växtförlopp än sporadiska neurinom. NF 2-associerade neurinom kan även infiltrera innerörat och ansiktsnervens skida. Det gör att det kan vara svårt att bevara ansiktsnerven. Proceduren vid inläggningen av den interna ABI-mottagaren är principiellt likartad den vid kokleaimplantat. Hänsyn bör dock tas till linjen för hudincisionen, eftersom urborrningen av tinningbenet är mer omfattande och syftar till att få tillgång till tumören. Det innebär att mottagarenheten behöver placeras längre bak vid ABI-inläggningen.

I övrigt tillgår kirurgin på likartat sätt, och vid inläggning av elektrodplattan mot hjärnstammen är det viktigt att man får god kontakt mellan elektroden och hjärnstammen. Vi använder vävnadsklister för att fixera elektroden mot hjärnstammen.

Komplikationer och avvikelser

Några allvarliga biverkningar av hjärnstamsimplantation har vi inte sett. Det är vanligt att det uppstår en elektrisk aktivering av närliggande nervstrukturer vid stimulering av enstaka elektroder. Det kan resultera i parestesier i trigeminusområdet, svalget och kontralaterala kroppshalvan. Detta kan nödvändiggöra urkoppling av elektroder, varvid de oönskade effekterna upphör. Effekter på likvörcirkulation eller uppkomst av hydrocefalus i samband med manipulationen kring laterala recessen och foramen Luschkae har inte noterats.

Ett fall av övergående meningit i samband med temporär likvorré har registrerats. Det hade sannolikt inget samband med



Figur 6. Externa delen av hjärnstamsimplantatet med mikrofon, »bakom örat-processor« och sändarspole. Sändarspolen hålls på plats med hjälp av en magnet.

hjärnstamsimplantatet. En patient fick en hudinfektion efter upprepade magnetbyten, vilket krävde kirurgi. Några andra allvarliga biverkningar som lett till att man behövt ta ut elektroderna har inte heller noterats. I samband med inprogrammering övervakas patienten med EKG på grund av vagusnervens nära relation till området. Elektrodglidning kan uppkomma, och en av våra patienter uppvisar ett förändrat elektrodläge, möjligen beroende på kvarvarande tumörsjukdom. En patient kunde inte stimuleras akustiskt, vilket talar för elektrodglidning. Efter det att vi börjat använda vävnadsklister för att fixera elektrodplattan har vi inte noterat några tecken på elektrodglidning per- eller postoperativt.

Implantatet uppvisar hög biokompatibilitet och synes tolereras väl av omgivande vävnad. Det gäller också den interna mottagarenheten med radiovågsantenn (internal coil), magnet och elektronik som appliceras i skallbenet. Magneten tjänar som mekanisk vidhäftning av den yttre sändarspolen.

Magneten kan vara ett problem i samband med uppföljande MR-kontroller, och den ger upphov till artefaktbildning på samma sida. Som regel påverkas inte avbildningen av ponsvinkeln. Även implantatets metalldelar ger upphov till artefakter. Man kan vara tvungen att tillfälligt eliminera magneten i samband med MR-kontrollerna och återinstallera den efter genomförd kontroll. Numera utförs MR-undersökning (max 1,5 tesla) med magnet på plats efter att man anlagt ett stramt huvudförband. Det är viktigt att utföra långtidsuppföljning med MR-kontroller av ryggmärg och hjärna hos dessa patienter.

Stora skillnader före och efter operation

Vi ser stora skillnader i hörselresultat. Några patienter kan föra ett normalt samtal med läppavläsningsstöd, medan andra kan känna igen olika omgivningsljud inklusive familjemedlemmars olika namn, röstkaraktäristika, ljudkaraktärer i form av dörrknackningar, fotsteg, rinnande vatten, toalettspolning, billjud, alarmsignaler, tillrop, telefonsignaler, dörrklocka osv. En av de största riskerna med hjärnstamsimplantat är överdrivna förväntningar på hörselresultaten. Patienten får som regel ljudförnimmelser och förbättrad avläsningsförmåga. En av våra patienter kan t ex uppfatta ord och samtala i telefon och känner igen musik på radio. Som vid kokleaimplantat sker en

inlärningsprocess, som leder till nytolkning av ljudimpulser.

Resultaten kan sättas i relation till antalet fungerande elektroder (Figur 5), och hörselresultaten blir bättre när fler elektroder kan aktiveras. Den tonotopiska stimuleringen av hörselkärnan är komplex, och tonotopisk karakterisering i syfte att stimulera rätt neuron med rätt frekvens är en tidskrävande process, som inte alltid lyckas. Av de 17 patienter som fått hjärnstamsimplantat har två ännu inte inprogrammerats. Tre fick hjärnstamsimplantat trots kvarvarande kontralateral hörsel (s k sleeper), vilket innebär att implantatet inte är aktiverat så länge som patienten har hörsel på det andra örat. Tre patienter använder inte implantatet: en på grund av elektrodglidning och två på grund av avancerad grundsjukdom.

Fördelen med hjärnstamsimplantat är att patienten får en ökad känsla av säkerhet genom att han eller hon hör omgivnings- och alarmljud och lättare kan vidmakthålla normalt röstläge, betoning och artikulation genom att den egna rösten kan förnimmas. Kostnaden för implantatet är 220 000 kr med batteribyten med årskostnader kring 3 000–4 000 kr.

Vikten av tidig diagnos

NF 2 leder till progredierande hörselnedsättning och dövhet. Tidig upptäckt av sjukdomen är viktig, eftersom man kan utföra hörselbevarande kirurgi när tumörerna är små. Den kan utföras i form av transtemporal eller »middle fossa«-kirurgi. Även retrosigmoidal eller suboccipital hörselbevarande kirurgi är möjlig. Vid operationen avlägsnas tumören, medan hörselnerven sparas. I de fall man lyckas bevara hörselnervens funktion kan hörseln räddas för all framtid. Det är möjligt när tumören är liten med begränsad utväxt i bakre skallgropen.

Vid NF 2 upptäcks inte sällan tumörerna sent, när de hunnit växa ut flera centimeter i bakre skallgropen. Då går det inte att utföra hörselbevarande kirurgi, och inriktningen blir att eliminera tumören och kompressionen av hjärnstammen i livräddande syfte. Det är viktigt att rädda ansiktsnerven, men det kan vara mycket svårt.

Psykologiskt värdefull behandling

Att återskapa viss hörsel med hjälp av hjärnstamsimplantat har stort psykologiskt värde för dessa utsatta patienter. Före och efter operationen är det viktigt att initiera teckenspråksundervisning och träning av läppavläsning samt ge teknisk information. Den postoperativa inprogrammeringen kräver många återbesök. Vidare bör patienten upplysas om att en lång inlärningsprocess är nödvändig för att optimalt utnyttja implantatet. I vissa fall hör patienten före operationen, men på grund av hjärnstamskompressionen är en resektion av tumören med åtföljande total dövhet oundviklig. Det innebär en drastisk förändring i livskvaliteten och kommunikationsförmågan. Då kan man erbjuda patienten hjärnstamsimplantat.

Inläggning av hjärnstamsimplantat, inprogrammering och åtföljande rehabilitering kräver medverkan av flera specialis-

HISTORIK OCH RESULTAT

Tillstånd med bilaterala vestibulära schwannom beskrevs första gången av Wishart 1822 [8]. Patienten i fråga hade dessutom meningiom och neurinom i spinalkanalen.

Trots att man tidigt noterade kliniska skillnader kom neurofibromatos typ 2 (NF 2) att sammanblandas med neurofibromatos typ 1 (NF 1), och båda sjukdomarna har gått under beteckningen Recklinghausens sjukdom.

Den slutliga avgränsningen mellan NF 1 och NF 2 gjordes 1987, då man genom kopplingsanalys visade att genen för NF 2 är lokaliserad till kromosom 22 och genen för NF 1 till kromosom 17 [6].

NF 2 förekommer i två eller tre olika former: lindrig NF 2 [7] med långsam tumörväxt och svår NF 2 [8] med debut före 25 års ålder, ofta associerad med flera meningiom och spinala tumörer. En intermediär form förekommer också.

NF 2 är en dominant ärftlig sjukdom, vilket innebär att 50 procent av barnen ärver sjukdomen. I hälften av de nyupptäckta fallen är sjukdomen

nedärvd, medan den i de övriga fallen är orsakad av en ny mutation i kromosom 22.

NF 2 leder förr eller senare till dubbelsidig nerhörslned-sättning och postlingual dövhet (dövhet som inträder efter språkutvecklingen).

I England har incidensen uppskattats till 1 på 33 000–40 000 födda [9], vilket omräknat till svenska förhållanden borde motsvara ca 2–3 nya fall per år.

Diagnostiska kriterier har fastställts av National Institutes of Health.

ABI-resultat 1993–2007

- En patient fick inga ljudsensationer.
- 14 patienter fick ljudsensationer.
- 13 patienter kan särskilja omgivningsljud.
- 13 patienter fick förbättrad läppavläsning.
- Tidigare strålbehandling behöver inte utgöra kontraindikation.
- Tre patienter hade kvarvarande hörsel på kontralaterala örat (s k sleeper).

ter, såsom neuro- och otokirurg, audiolog, hörselingenjör, hörselpedagog och talpedagog. Dessutom krävs samarbete mellan hörselrehabiliterande insatser på hemorten och regionala centra för ett bra resultat. Inläggning av kokleaimplantat är ett relativt enkelt kirurgiskt ingrepp, medan inoperation av hjärnstamsimplantat är svårare och kräver god kännedom om anatomin, som ofta är förändrad.

Miniaturiseringen av processorn har gjort den mer kosmetiskt tilltalande, och den är inte större än en vanlig hörapparat som lätt kan döljas (Figur 6). Vid House Ear Institute i Los Angeles vidareutvecklar man elektrodens form för att få en bättre stimulering av hörselkärnan. Det kommer sannolikt att förbättra resultaten ytterligare i framtiden.

Potentiella bindningar eller jävsförhållanden: Inga uppgivna.

REFERENSER

- House W, Hitselberger W. Twenty-year report of the first auditory brain stem nucleus implant. *Ann Otol Rhinol Laryngol.* 2001;110(2):103-4.
- Nevison B, Laszig R, Sollmann WP, Lenarz T, Sterkers O, Ramsden R, et al. Results from a European clinical investigation of the nucleus multi-channel auditory brainstem implant. *Ear Hear.* 2002;23(3):170-83.
- Colletti V, Carner M, Miorelli V, Guida M, Colletti L, Fiorino F. Auditory brainstem implant (ABI): new frontiers in adults and children. *Otolaryngol Head Neck Surg.* 2005;133(1):126-38.
- Otto SR, Brackmann DE, Hitselberger W. Auditory brainstem implantation in 12- to 18-year-olds. *Arch Otolaryngol Head Neck Surg.* 2004;130(5):656-9.
- Rask-Andersen H, Nyberg G, Kinnefors A, Ekvall L, Bredberg G. Elektrisk stimulering av hjärnstammen. Behandling av döva med förstörd hörselnerv. *Läkartidningen.* 1996;93(40):3461-4.
- Rouleau GA, Wertelecki W, Haines JL. Genetic linkage analysis of bilateral acoustic neurofibromatosis to a DNA marker on chromosome 22. *Nature.* 1987;329:246-8.
- Gardner WJ, Frazier CH. Bilateral acoustic neurofibromas. A clinical study and survey of a family of five generations with bilateral deafness in 38 members. *Arch Neurol Psychiatry.* 1930;23:266-302.
- Wishart JH. Case of tumours in the skull, dura mater, and brain. *Edinburgh Med Surg J.* 1822;18:393-7.
- Evans DG, Huson SM, Donnai D, Neary W, Blair V, Teare D, et al. A genetic study of type 2 neurofibromatosis in the United Kingdom. I. Prevalence, mutation rate, fitness, and confirmation of maternal transmission effect on severity. *J Med Genet.* 1992;29(12):841-6.
- Brackmann DE, Hitselberger WE, Nelson RA, Moore J, Waring MD, Portillo F, et al. Auditory brainstem implant: I. Issues in surgical implantation [see comments]. *Otolaryngol Head Neck Surg.* 1993;L108(6):624-33.