FALLBESKRIVNING

Läs mer *Fullständig referenslista http://ltarkiv.lakartidningen.se*

Var det paradoxal embolism?

Cerebellär infarkt, öppetstående foramen ovale och APC-resistens – en kontroversiell kombination och terapeutisk utmaning

CARLOS VALLADARES, specialistläkare, kardiologiska kliniken, Hjärtcentrum carlos.valladares@lio.se
MATS BROQVIST, med dr, överläkare, kardiologiska kliniken, Hjärtcentrum
EVA NYLANDER, professor, överläkare, fysiologiska kliniken, Hjärtcentrum
MARGARITA CALLANDER, överläkare, neurologiska kliniken; samtliga vid Universitetssjukhuset i Linköping

En 41-årig man, f d rökare med depressiva besvär, sökte akutmottagningen på grund av plötsligt påkomna besvär med yrsel, illamående och balansstörningar. I ankomststatus fann man uttalad dysartri, nystagmus och ataxi, övrigt status var utan anmärkning. Patienten lades in på neurologavdelning på misstanke om cerebrovaskulär ischemi.

Datortomografi av huvudet samma dag visade normalt fynd. Blodprovstagning visade normalt blod- och elektrolytstatus men förhöjt kolesterolvärde. Sedvanlig likvoranalys avseende bl a Borrelia var u a. Ultraljudsundersökning av karotis-och vertebraliskärlen gav normalt fynd. Transesofageal ekokardiografiundersökning (TEE) visade att förmaksseptums sekundumdel var aneurysmatiskt förändrad inom en diameter av 20 mm och en rörelseamplitud på 20 mm. Det förelåg en glipa i septums kaudala del med tidig, men inte massiv kontrastövergång från höger till vänster förmak efter injektion av dextran 1 (Promiten, 150 mg/ml) i perifer ven. Ingen kontinuerlig vänster–högershunt kunde detekteras med färgdoppler. I övrigt gav undersökningen normala fynd.

Magnetresonanstomografi dagen efter insjuknandet visade små infarkter i båda lillhjärnshemisfärerna motsvarande försörjningsområdet för arteria cerebelli superior. Infarktlokalisationen bedömdes som typisk för cerebral embolism. Sju dagar efter ankomsten genomfördes bilateral ultraljudsundersökning av benens vener, vilken inte gav några hållpunkter för trombos. Blodprov visade att patienten var heterozygot med avseende på faktor V-mutation, vilket är den vanligaste orsaken till APC-resistens (APC = aktiverat protein C).

Behandling med warfarin sattes in, och patienten remitterades till kardiologiska kliniken för ställningstagande till kirurgisk åtgärd av förmaksseptumaneurysm med shunt, på misstanke om paradoxal embolism.

Öppetstående foramen ovale

Foramen ovale stängs hos flertalet inom de två första levnadsåren (Figur 1) [1]. Vid obduktion av 965 i övrigt normala hjärtan fann man en prevalens av öppetstående foramen ovale på 27 procent med storlekar mellan 1 och 19 mm och ett medelvärde på 4,9 mm. Man noterade att prevalensen minskar med åldern, vilket talar för att spontan stängning kan ske även senare i livet [2]. Med kontrast-TEE anges prevalensen hos personer utan cerebrovaskulär ischemi till 20–25 procent [3-5].

Två andra anatomiska strukturer är associerade till öppetstående foramen ovale: förmaksseptumaneurysm och Chiaris nätverk. Förmaksseptumaneurysm har en incidens på cirka 1 procent vid obduktion och definieras som en del av septum (»septum excursion«) där rörelseamplituden är minst 10 mm och basdiametern minst 15 mm [6]. Chiaris nätverk har en obduktionsincidens mellan 1 och 4 procent och är en rest av sinus venosus högra klaff. Det ser ut som grova eller fina fibrer i höger förmak som kan sträcka sig mellan vena cava inferior- eller sinus coronarius-mynningen och förmaksseptum eller förmakstaket [7].

Diagnostik. För diagnostik av öppetstående foramen ovale är transesofageal ekokardiografi (TEE) med kontrast och/eller färgdoppler den känsligaste metoden [8, 9]. I kriterierna för ultraljudsdiagnostik av öppetstående foramen ovale ingår övergång av kontrast till vänster förmak inom tre hjärtcykler efter höger förmaks kontrastuppladdning [10]. Uppgift om hur mycket kontrastövergång som krävs för diagnosen varierar mellan författare. Valsalvamanöver eller hosta ökar TEEs sensitivitet. Öppetstående foramen ovale har associerats med paradoxal embolism och stroke, luftembolier hos dykare och flygare samt platypné–ortodeoxisyndrom, ett tillstånd som kännetecknas av dyspné och hypoxemi i stående (platypné) med förbättring i liggande (ortodeoxi) [6]. Förmaksarytmier associerade till öppetstående foramen ovale och förmaksseptumaneurysm har också beskrivits och har spekulerats ligga bakom patofysiologin av stroke hos dessa patienter [11, 12].

Prevalens. Ett antal studier har rapporterat ökad prevalens av öppetstående foramen ovale (cirka 40–60 procent) hos patienter med stroke, framför allt kryptogen stroke (dvs stroke hos patienter <60 år där ingen bakomliggande orsak eller riskfaktor har påvisats) [8, 13-20]. Man har funnit att framför allt patienter med både öppetstående foramen ovale och förmaksseptumaneurysm samt patienter med öppetstående foramen ovale, förmaksseptumaneurysm och Chiaris nätverk har högre risk för stroke eller strokerecidiv [7, 14-16, 21-23]. Kontrollgrupperna i flera av dessa studier har dock varit hårt selekterade, och det

SAMMANFATTAT

Ett fall av cerebellär infarkt, resistens mot aktiverat protein C (APC), öppetstående foramen ovale och förmaksseptumaneurysm beskrivs. **Sambandet** mellan öppetstående foramen ovale, förmaksseptumaneurysm och stroke är kontroversiellt. Paradoxal embolism är en tänkbar bakomliggande mekanism, men andra förklaringar eller orsaker förekommer. Öppetstående foramen ovale kan dock vara ett harmlöst bifynd hos många av dessa patienter. **APC-resistens** är den vanligaste genetiska riskfaktorn till trombogenitet och kan leda till venös tromboembolism, men rapporter om arteriella tromboser förekommer också. **Fyndet av** öppetstående foramen ovale hos en patient med stroke innebär inte nödvändigtvis att paradoxal embolism har förekommit om kriterier för det inte har uppfyllts och om utredningen inte uteslutit andra tänkbara tromboemboliska källor. **Behandling av** patienter med dessa tillstånd bör individualiseras och förutsätter en grundlig utredning så att andra tillstånd inte förbises.

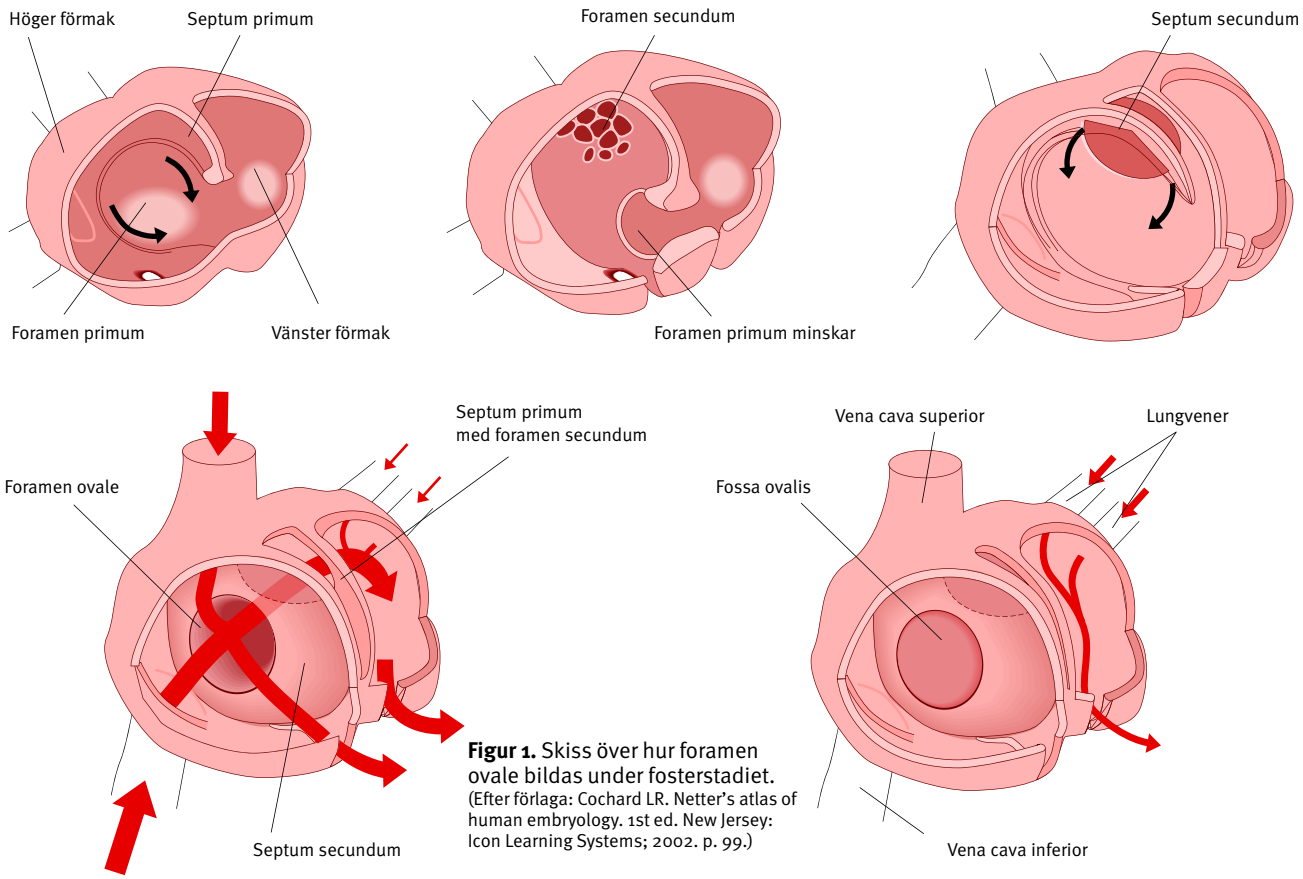

Figur 1. Skiss över hur foramen ovale bildas under fosterstadiet. (Efter förlaga: Cochard LR. Netter's atlas of human embryology. 1st ed. New Jersey: Icon Learning Systems; 2002. p. 99.)

råder inte konsensus om en kausal koppling mellan öppetstående foramen ovale och stroke [24].

Fanns hållpunkter för paradoxal embolism i vårt fall?

Paradoxal embolism definieras som övergång av en venös embolus till den arteriella cirkulationen genom en defekt i hjärtseptum eller genom en pulmonell arteriovenös fistel (Fakta 1).

Från diagnostisk synpunkt talar man om definitiv, presumtiv och möjlig paradoxal embolism. Diagnosen paradoxal embolism är definitiv om man vid obduktion hittar en tromb i själva defekten eller om en tromb som passerar en intrakardiell defekt visualiseras med ekokardiografi (»impending« paradoxal embolism) [25]. Diagnosen är presumtiv om kriterierna 1–3 (Fakta 1) uppfylls, och den är möjlig om endast kriterierna 1 och 2 förekommer [26].

Någon tromb i hjärtat kunde inte påvisas i vårt fall. Det fanns en icke-normal kommunikation mellan ven- och artärsidan, nämligen öppetstående foramen ovale, men den var inte stor.

Enligt litteraturen är det defekter som är >2 mm eller som låter >10 mikrobubblor passera som associeras med stroke [27]. Å andra sidan hade patienten APC-resistens, som ökar möjligheten till venös tromboembolism och därigenom skapar förutsättning för embolisering via öppetstående foramen ovale.

Cerebral angiografi gjordes inte. Man kan således inte utesluta att den cerebrovaskulära ischemin berodde på plackruptur, dissektion eller höggradig stenosering eller på någon anatomisk anomali med reologisk påverkan (ektasier eller dysplasi) i den posteriora cirkulationen.

Fyndet av öppetstående foramen ovale är således inte liktydigt med paradoxal embolism. Dessutom hade vår patient hyperkolesterolemi och APC-resistens. Även om APC-resistens är mest känd som riskfaktor för venös tromboembolism finns rapporter om att trombos på artärsidan kan förekomma [28-

FAKTA 1

Kriterier för paradoxal embolism [25, 26]

1. Arteriell embolism utan källa i den vänstra hjärthalvan eller i den arteriella cirkulationen
2. Förekomst av en icke-normal kommunikation mellan ven- och artärsidan
3. Bekräftad djup ventrombos eller lungemboli
4. Förekomst av en tryckgradient som främjar höger till vänster-shuntning, även om det är en tillfällig sådan (som vid Valsalvamanöver, hosta etc)

De tre första kriterierna utgör Johnsons triad och beskrevs 1951.

FAKTA 2

Utredning av patienter med kryptogen stroke (dvs stroke <60 års ålder utan påvisad orsak eller riskfaktor) (författarnas rekommendationer)

- Blodprov avseende trombosbenägenhet: APC-resistens (aktiverat protein C), protein S-/protein C-brist, förekomst av antikardiolipinantikroppar, lupusantikoagulans eller antitrombinbrist
- Neuroradiologisk undersökning med angiosekvens (angiografi med datortomografi eller magnetresonanstomografi)
- Arytmiövervakning
- Ekokardiografi (transtorakalt och eventuellt transesofagealt)
- Ultraljudsundersökning/flebografi av nedre extremiteter (vid fynd av öppetstående foramen ovale)

38], och någon ventrombos kunde som tidigare nämnts inte påvisas hos vår patient. Var öppetstående foramen ovale orsak till den cerebrovaskulära ischemin eller var den ett bifynd? Låg APC-resistensen bakom en arteriell händelse hos denne patient med hyperlipidemi?

Med dessa frågetecken var utmaningen att erbjuda patienten en behandling som skulle skydda honom från ytterligare stroke, oavsett mekanism. Vi övervägde tre alternativ [39]:

- att stänga foramen ovale
- att behandla med antikoagulantia (warfarin) eller trombocythämmare (acetylsalicylsyra)
- att erbjuda både medicinsk och kirurgisk behandling.

Öppetstående foramen ovale kan stängas genom öppen hjärtkirurgi eller via perkutan katetrisering med transseptal implantation av ett paraplyliknande föremål, men recidiv av cerebrovaskulär ischemi kan trots dessa åtgärder ändå förekomma [40-42]. Dessutom saknas prospektiva randomiserade studier, och data från icke-kontrollerade studier varierar [24, 43]. Den kateterburna proceduren är inte heller komplikationsfri, med risk för hjärttamponad, luftembolism och embolisering av själva »paraplyet« [41, 42]. Det anses dock rimligt att stänga en stor öppetstående foramen ovale (en som tillåter passage av >20 bubblor utan provokation) vid recidiverande symtom trots adekvat medicinsk behandling eller om samtliga kriterier för paradoxal embolism är uppfyllda [43].

Vi bestämde oss för att behandla med antikoagulantia, eftersom vi inte kunde klarlägga om orsaken var paradoxal embolism eller en arteriell trombos sekundär till APC-resistens. Ett kirurgiskt ingrepp är inte helt riskfritt och hade inte befriat patienten från fortsatt antikoagulation: foramen ovale hade stängts, men APC-resistensen kvarstått. Dessutom har en metaanalys av fem studier om öppetstående foramen ovale och stroke visat att warfarin som recidivprofylax är jämförbar med kirurgisk stängning av foramen ovale [44]. Acetylsalicylsyra har sämre effekt än warfarin vid sekundär prevention efter stroke hos patienter med öppetstående foramen ovale. Acetylsalicylsyra har inte heller någon plats vid behandling av APC-resistens [23, 45, 46].

Patienten fick också statiner på grund av hyperkolesterolemi. Tre år efter den cerebellära infarkten har han inte haft någon ny händelse, och det har inte heller uppstått några komplikationer av warfarinbehandlingen (INR-mål [International Normalized Ratio] mellan 2,0 och 3,0).

Rekommenderad behandlingsstrategi

Enligt vår erfarenhet är det ytterst få fall där man har säkerställt att paradoxal embolism har förekommit. Fyndet av en öppetstående foramen ovale hos en patient med cerebrovaskulär ischemi bevisar inte att paradoxal embolism är den bakomliggande mekanismen (Fakta 2).

Den slutgiltiga bedömningen och val av terapi hos en patient med öppetstående foramen ovale och stroke bör således individualiseras och grundas på tillräckligt mycket information, vilket förutsätter en grundlig utredning för att inte förbise andra tillstånd.

Utifrån vår litteraturgenomgång anser vi att följande behandlingsstrategi kan vara logisk när annan orsak eller riskfaktor har uteslutits:

- Acetylsalicylsyra vid öppetstående foramen ovale.
- Warfarin vid öppetstående foramen ovale och förmakssseptumaneurysm. Kateterburen slutning kan övervägas i denna grupp, och då kan antikoagulantiabehandling sedan avvecklas.
- Warfarin vid öppetstående foramen ovale med/utan förmakssseptumaneurysm och positivt fynd vid ventrombosdiagnostik (kateterburen intervention kan övervägas om man bedömer att detta ersätter livslång warfarinbehandling; omständigheterna kring den perifera trombosen är också avgörande för att ta ställning till hur länge patienten bör behandlas med antikoagulantia).

Ovanstående rekommendationer baseras på dagens kunskap [47, 48]. Utfallet av pågående studier [49] ökar förhoppningsvis vår kunskap och kan motivera en annan behandlingsstrategi i framtiden.

Potentiella bindningar eller jävsförhållanden: Inga uppgivna.

REFERENSER

2. Hagen PT, Scholz DG, Edwards WD. Incidence and size of patent foramen ovale during the first 10 decades of life: an autopsy study of 965 normal hearts. Mayo Clin Proc. 1984;59:17-20.
3. Agmon Y, Khandheria BK, Meissner I, Gentile F, Sicks JR, O'Fallon WM, et al. Comparison of frequency of patent foramen ovale by transesophageal echocardiography in patients with cerebral ischemic events versus in subjects in the general population. Am J Cardiol. 2001:88(3):330-2.
6. Kerut EK, Norfleet WT, Plotnick GD, Giles TD. Patent foramen ovale: a review of associated conditions and the impact of physiological size. J Am Coll Cardiol. 2001;38:613-23.
11. Berthet K, Lavergne T, Cohen A, Guize L, Bousser MG, et al. Significant association of atrial vulnerability with atrial septal abnormalities in young patients with ischemic stroke of unknown cause. Stroke. 2000;31:398-403.
15. Kristensen B, Malm J, Carlberg B, Stegmayr B, Backman C, Fagerlund M, et al. Epidemiology and etiology of ischemic stroke in young adults aged 18 to 44 years in northern Sweden. Stroke. 1997;28:1702-9.
16. Schuchlenz HW, Weihs W, Horner S, Quehenberger F. The association between the diameter of a patent foramen ovale and the risk of embolic cerebrovascular events. Am J Med. 2000;109:456-62.
18. Nighoghossian N, Perinetti M, Barthelet M, Adeleine P, Trouillas P. Potential cardioembolic sources of stroke in patients less than 60 years of age. Eur Heart J. 1996;17:590-4.
23. Mas JL, Arquizan C, Lamy C, Zuber M, Cabanes L,Derumeaux G, et al. Recurrent cerebrovascular events associated with patent foramen ovale, atrial septal aneurysm, or both. N Engl J Med. 2001;345:1740-6.
28. Lopez F, Mega A, Schiffman F, Sweeney J. Splenic infarction from factor V Leiden mutation. Am J Hematol. 1999;62:62-3.
30. Marinella M, Greene K. Bilateral thalamic infarction in a patient with factor V Leiden mutation. Mayo Clin Proc. 1999;74:795-7.
31. Dhar-Munshi S, Ayliffe W, Jayne D. Branch retinal arteriolar occlusion associated with familial factor V Leiden polymorphism and positive rheumatoid factor. Arch Ophthalmol. 1999;117:971-3.
33. Simioni P, De Ronde H, Prandoni P, Saladini M, Bertina RM, Girolami A. Ischemic stroke in young patients with activated protein C resistance: a report of three cases belonging to three different kindreds. Stroke. 1995;26:885-90.
35. Gomez F, Rodriguez A, Rivas J, Baez JM, Romero S, Marina D. Mesenteric arterial thrombosis due to activated protein C resistance (factor V Leiden). Surgery. 2000;128:494-6.
36. Lindblad B, Svensson PJ, Dahlbäck B. Arterial and venous thromboembolism with fatal outcome and resistance to activated protein C. Lancet. 1994;343:917.
41. Windecker S, Wahl A, Chatterjee T, Garachemani A, Eberli RF, Seiler C, et al. Percutaneous closure of patent foramen ovale in patients with paradoxical embolism: long-term risk of recurrent thromboembolic events. Circulation. 2000;101:893-907.
42. Wahl A, Meier B, Haxel B, Nedeltchev K, Arnold M, Eicher E, et al. Prognosis after percutaneous closure of patent foramen ovale for paradoxical embolism. Neurology. 2001;57:1330-2.
44. Orgera MA, O'Malley PG, Taylor AJ. Secondary prevention of cerebral ischemia in patent foramen ovale: systematic review and meta-analysis. South Med J. 2001;94: 699-703.
47. Wu LA, Malouf JF, Dearani JA, Hagler DJ, Reeder GS, Petty GW, et al. Patent foramen ovale in cryptogenic stroke. Arch Intern Med. 2004;164:950-6.
48. Messe SR, Silverman IE, Kizer JR, Homma S, Zahn C, Gronseth G, et al. Practice parameter: recurrent stroke with patent foramen ovale and atrial septal aneurysm. Neurology. 2004;62:1042-50.
49. Meier B, Mattle H. PC-Trial. Patent foramen ovale and cryptogenic embolism. Randomized clinical trial comparing the efficacy of percutaneous closure of patent foramen ovale with medical treatment in patients with cryptogenic embolism. Study Protocol. Version 2.2. 2002 May. http://www.drabo.de/com/dl/pctrialch.pdf