

# Akut njursvikt efter lokal infiltrationsanestesi

## Två fall i samband med ortopedisk kirurgi beskrivs

**MARIA KOLLINIUS-BRINGLAND**, biträdande överläkare, specialist i allmänmedicin, ortopediska kliniken  
**FATIN AFFAS**, biträdande överläkare, doktorand, anesthesiologiska kliniken

**PER WRETEBERG**, docent, överläkare, universitetslektor, ortopediska kliniken  
 per.wretenberg@karolinska.se  
 samtliga Karolinska universitetssjukhuset, Solna

Användningen av lokal infiltrationsanestesi vid ortopedisk kirurgi har ökat kraftigt sedan introduktionen i Sverige för cirka fem år sedan. Många ortopediska kliniker har i dag lokal infiltrationsanestesi som rutinmetod vid höft- och knäplastiker. Studier har visat god effekt av denna bedövningsform [1-3], och riskerna har ansetts vara små. Vi har dock i en nyligen publicerad artikel [4] visat att plasmakoncentrationen av både ketorolak (Toradol, Roche) och ropivakain (Narop, AstraZeneca) blir mycket hög efter lokal administration. De två patientfallen nedan beskriver hur detta troligen orsakat eller bidragit till akut njursvikt. Vi är väl medvetna om att det också finns andra faktorer i förloppet som kan ha orsakat njurskada, som hög ålder, större kirurgi, rubbningar i vätskebalans, läkemedel, hypoxi, anemi m.m.

### FALL 1

Fallet rör en 89-årig kvinna som inkom akut med ambulans efter att i samband med en bussresa ha ramlat och slagit i vänster höft, där hon också hade smärta. Det fanns inga tecken på andra skador. Hon hade känd hypertoni och behandlades med tablett Atacand Plus 16/12,5 mg × 1. Vid ankomsten var hon vaken, orienterad och kardiopulmonellt opåverkad. Röntgen visade en dislocerad collum femoris-fraktur på vänster sida, och hon planerades för cementerad halvplastik, enligt vårdprogram. Ankomstprov visade Hb 131 g/l, kreatinin 73 µmol/l (kreatininclearance enligt Cockcroft-Gault 62 ml/min), natrium 137 mmol/l och kalium 3,9 mmol/l.

Patienten lades in på ortopedavdelning och opererades samma dag i spinalanestesi. I samband med operationen gavs lokal infiltrationsanestesi med 100 ml ropivakain (2 mg/ml), 1 ml ketorolak (30 mg/ml) och 5 ml epinefrin (0,1 mg/ml) som infiltrerades i snittytorna. Den peroperativa blödningen uppgick till 550 ml, och inga peroperativa komplikationer uppstod. Det andra postoperativa dygnet hade patienten en diures på 200 ml, trots adekvat vätsketillförsel med 4 150 ml, varav 2 600 ml Ringer-acetat och två påsar blod på grund av Hb 88 g/l. Resterande vätska var peroralt intag. Prov visade kreatinin 215 µmol/l, kalium 4,1 mmol/l och natrium 134 mmol/l. Patienten erhöll Furix intravenöst, sammanlagt 40 mg.

Det tredje postoperativa dygnet var diuresen 1 250 ml och

### FAKTA 1. Njuren och njurfunktionen

**Njuren har många funktioner, tex att**

- reglera elektrolyt- och vätskebalans
- reglera blodtryck och syra-basbalans samt utsöndra slaggprodukter
- insöndra erytropoetin, som stimulerar benmärgen att tillverka erythrocyter
- bilda aktivt vitamin D, som reglerar kalciumomsättningen
- bilda renin, som ingår i renin-angiotensin-aldosteron-systemet (RAAS).

**I varje njure** finns ca 1 miljon nefron, njurens minsta funktionella enhet. Ett nefron består av ett kärlnystan, glomerulus, och en tubulusdel, och här sker filtration av blodet och bildandet av primärurin. Blod som ska filtreras förs till glomerulus via en afferent arteriol och lämnar glomerulus via en efferent arteriol.

**Prostaglandin** dilaterar den afferenta arteriolen. NSAID-preparat minskar prostaglan-

dinsyntesen, vilket ger en konstriktion av afferent arteriol med minskad njurgenomblödning som följd och risk för akut njursvikt hos predisponerade patienter. Risken ökar vid hypovolemi eller då njurperfusionen är nedsatt av annan anledning.

**Akut njursvikt** innebär att glomerulusfiltrationen (GFR) hastigt minskar med avtagande urinmängder (oliguri/anuri), vätskeretention och ofta högt blodtryck.

**Prov** visar bl.a. stigande kreatinin- och ureavärden liksom ibland högt S-kalium.

**NSAID-preparat** är kontraindicerade vid GFR under 30 ml/min och bör alltid ges med stor försiktighet vid påvisad eller misstänkt nedsatt njurfunktion.

**Gamla patienter** har åldersrelaterad nedsatt njurfunktion, vilket alltid ska beaktas, inte bara vid behandling med NSAID utan också många andra läkemedel.

vätsketillförseln 2 125 ml, enbart peroralt intag. Prov visade kreatinin 273 µmol/l, kalium 4,4 mmol/l och natrium 132 mmol/l. Det fjärde postoperativa dygnet var diuresen 1 200 ml och vätsketillförseln 2 575 ml, varav 1 000 ml Ringer-acetat och resterande vätska peroralt. Prov visade kreatinin 358 µmol/l, kalium 4,7 mmol/l och natrium 131 mmol/l. Det femte postoperativa dygnet var diuresen 1 400 ml och vätsketillförseln 2 650 ml, varav 1 500 ml Ringer-acetat och resterande peroralt. Prov visade kreatinin 379 µmol/l (högsta värde), kalium 5,1 mmol/l och natrium 133 mmol/l. Samtidigt skedde en viktuppgång på 3 kg från operationsdagen fram till fjärde postoperativa dagen. Ingen långvarig eller djup hypotoni förelåg under vårdtillfället.

På misstanke om akut njursvikt utfördes ultraljud över urinvägarna, som visade normal bild. Remiss skrev till njurkonsult, som ställde diagnosen akut njursvikt och där ketorolak i lokal infiltrationsanestesi bedömdes vara bidragande orsak. Patienten återhämtade sig relativt snabbt och skrevs ut till geriatrisk klinik. Fyra dagar senare var kreatinin 71 µmol/l, natrium 140 mmol/l, kalium 4,3 mmol/l och Hb 98 g/l, och patienten hade återfått sin normala vikt.

### FALL 2

Fallet rör en 80-årig man som inkom för operation med knä-

### SAMMANFATTAT

**Lokal infiltrationsanestesi** med ketorolak och ropivakain är i dag rutin vid många ortopediska operationer, särskilt höft- och knäplastik.

**Studier har visat** att plasmakoncentrationerna av de läkemedel som ingår i lokal infiltrationsanestesi blir höga.

**Vi redovisar** två patientfall med

akut njursvikt efter lokal infiltrationsanestesi, där den troliga orsaken var höga plasmakoncentrationerna av ketorolak (Toradol) som uppnås vid denna typ av behandling.

**Det är viktigt** att känna till denna risk, särskilt hos patienter med känd njursjukdom.

plastik. Han bor med hustru i lägenhet och klarar sig bra utan hemtjänst. År 1997 erhöi han en mekanisk aortaklaff på grund av aortainsufficiens och har sedan dess behandlats med warfarin. I samband med klaffoperationen uppstod ett epilepsiliknande tillstånd. Patienten har förmaksflimmer, lindrig hjärtsvikt och pacemaker sedan 2004 på grund av bradyarytmi. Hans aktuella medicinering var tabletter Diovan Comp 1 × 1, Felodipin 10 mg 1 × 1, Emconcor 2,5 mg 1 × 1, Tegretol 200 mg 1 × 1, Simvastatin 40 mg 1 × 1, Waran 2,5 mg enligt behandlingsschema. Han hade inga subjektiva hjärtsymtom.

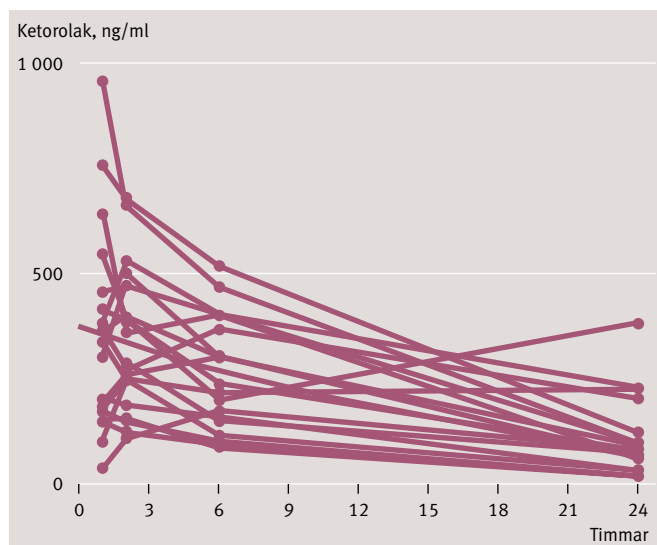
Sedan flera år har han haft stora besvär med belastnings-smärta och värk i vänster knä till följd av en uttalad lateral gonartros och planerades nu för protesersättning. I ankomst-status noterades gott allmäntillstånd, normofrekvent oregelbunden hjärtrytm och blodtryck 165/80 mm Hg. Prov visade natrium 143 mmol/l, kalium 3,9 mmol/l, kreatinin 92 µmol/l (kreatininclearance enligt Cockcroft–Gault 60 ml/min), Hb 125 g/l och albumin 37 g/l. Patienten opererades med total knäplastik i blodtomt fält och spinalanestesi. I samband med operationen gavs lokal infiltrationsanestesi i form av en blandning av 150 ml ropivakain (2 mg/ml), 1 ml ketorolak (30 mg/ml) och 5 ml epinefrin (0,1 mg/ml). Postoperativt på operationsdagen fungerade allt väl.

Dagen efter operationen gavs ånyo lokal infiltrationsanestesi i kvarliggande sårkateter i form av 20 ml ropivakain (7,5 mg/ml), 5 ml epinefrin (0,1 mg/ml) och 1 ml ketorolak (30 mg/ml). Patienten klagade senare samma dag över yrsel. Han hade då ett blodtryck på 90–100/45–60 mm Hg. Han erhöi kristalloid vätska parenteralt, och blodtrycket steg till 115/70 mm Hg. Därefter dokumenterades ingen ytterligare episod av hypotoni. Detta andra postoperativa dygn hade patienten en diures på 200 ml. Tillförd vätska uppgick till 4050 ml, varav 2000 ml Ringer-acetat och resterande peroralt intag. Prov visade Hb 104 g/l, kreatinin 306 µmol/l, natrium 140 mmol/l och kalium 4,2 mmol/l. Furix, sammanlagt 90 mg, gavs intravenöst; alla blodtrycksläkemedel sattes ut. Det tredje postoperativa dygnet var diuresen 600 ml och vätsketillförseln totalt 3425 ml, varav 2000 ml Ringer-acetat och resterande peroralt intag. Prov visade kreatinin 386 µmol/l, natrium 139 mmol/l och kalium 4,5 mmol/l. Patienten erhöi detta dygn Furix sammanlagt 40 mg intravenöst. Kreatinin steg som högst till 699 µmol/l och kalium till 5,1 mmol/l under det sjätte postoperativa dygnet. Natrium låg hela tiden i det närmaste på normal nivå.

Njurkonsult bedömde tillståndet som dehydrering med prerenal njursvikt och att ketorolak, som gavs i dosen 30 mg peroperativt och 30 mg efter 24 timmar i lokal infiltrationsanestesi, sannolikt bidragit till njursvikten. Ultraljud av njurarna visade lätt hydronefros men inget postrenalt hinder. Från och med det fjärde postoperativa dygnet ökade diuresen och övergick under några dagar till snarast polyurisk fas för att sedan normaliseras. Behovet av intravenös vätska och Furix minskade successivt. Förutom mätning av vätska och urin kontrolleras vikten dagligen. Viktuppgången från dagen före operation till fyra dagar senare var ca 8 kg. Vikten återgick sedan successivt till ursprungsnivå. Vid utskrivning till hemmet var kreatinin 149 µmol/l, natrium 143 mmol/l och kalium 3,6 mmol/l. Patienten hade förbättrats påtagligt med ökad ork, aptit och mobilisering. Vid återbesök på ortopedmottagningen var patienten välmående och nöjd med sitt knä. Kreatinin var åter under 100 µmol/l.

**DISKUSSION**

Lokal infiltrationsanestesi har fått ett kraftigt genomslag inom ortopedisk kirurgi [1, 2]. Effekten är bevisat god och i paritet med femoralisblockad [3]. Vi har i en nyligen publicerad artikel [4] visat att koncentrationen i serum av både ropivakain och ketorolak blir mycket höga även vid lokal infiltration (Figur 1). Om man vid en knäprotesoperation ger 30 mg ke-



**Figur 1.** Koncentrationen av ketorolak i plasma efter lokal infiltrationsanestesi vid knäprotesoperation. Nolla (o) representerar tidpunkten då blodtomheten släpps.

torolak peri- och intraartikulärt blir koncentrationen i plasma lika hög som om man ger 10 mg intravenöst × 3 över ett dygn. På <www.internetmedicin.se> kan man läsa om lokal infiltrationsanestesi vid knä- och höftplastiker, och där formulerar man sig så här: »De Toradoldoser som ges i samband med operationen ger mycket låga serumkoncentrationer aktiv substans och torde i detta sammanhang sakna betydelse.« Våra studier visar att så inte är fallet.

**Vi har ändrat riktlinjerna för ketorolak**

I de lokala riktlinjer för lokal infiltrationsanestesi som vår klinik tidigare följt i samband med proteskirurgi tillfördes alltid 30 mg ketorolak i blandningen peroperativt, och för knäplastiker, där en sårkateter kan lämnas kvar i ledhålan, ytterligare 30 mg efter 24 timmar. Efter vår genomförda koncentrationsstudie och med flera fall av akut njursvikt har vi ändrat riktlinjerna. För patienter med nedsatt njurfunktion har vi nu helt tagit bort Toradol ur lokal infiltrationsanestesi-blandningen peroperativt. Vi ger inte heller Toradol till någon patient 24 timmar postoperativt eftersom vi anser att den totala dosen då kan utgöra en risk även för njurfriska patienter.

**KONKLUSION**

Vi vill med dessa fallbeskrivningar uppmärksamma en potentiell risk med lokal infiltrationsanestesi innehållande ketorolak och att man bör vara observant på detta framför allt hos patienter med nedsatt njurfunktion.

■ *Potentiella bindningar eller jävsförhållanden: Inga uppgivna.*

**LÄS MER** Engelsk sammanfattning Läkartidningen.se

**REFERENSER**

- Andersen LO, Husted H, Otte KS, et al. High volume infiltration analgesia in total knee arthroplasty: a randomized, double blind, placebo-controlled trial. Acta Anesthesiol Scand. 2008a;52(10):1331-5.
- Kerr DR, Kohan L. Local infiltration analgesia: a technique for the control of acute postoperative pain following knee and hip surgery: a case study of 325 patients. Acta Orthop. 2008;79(2):174-83.
- Affas A, Nygård EB, Stiller CO, et al. Pain control after total knee arthroplasty: a randomized trial comparing local infiltration anesthesia and continuous femoral block. Acta Orthop. 2011;82(3):441-7.
- Affas A, Stiller CO, Nygård EB, et al. A randomized study comparing plasma concentration of ropivacain after local infiltration analgesia and femoral block in primary total knee arthroplasty. Scand J Pain. 2012;3:46-51.