

Beredskapen höjd för snabb diagnostisering av antrax

Smittskyddsinstitutet och Totalförsvarets forskningsanstalt har höjt beredskapen för snabb diagnostisering av antraxbakterier. Vid den allvarligaste formen av antrax, pullmonell antrax, måste antibiotika sättas in innan symtomen visar sig.

II – När patienten väl drabbats av andningssvårigheter och chock är det mycket svårt att rädda livet på den drabbade, säger Fredrik Elgh, läkare och forskare vid Totalförsvarets forskningsinstitut i Umeå.

Antrax är välkänt som biologiskt vapen och har som sådant studerats mycket, bland annat på grund av att bakterien är mycket livskraftig. I bakteriens viloform, som sporer, tål den till och med kokning. Flera länder, bland andra USA och Storbritannien, har tidigare odlat och pulveriserat bakterien för att sedan ladda pulvret i stridsspetsar.

Den hotbild som nu tar form av risken att smittas av antraxbakterier som malts ner till pulver och skickats i brev har lett till att Totalförsvarets forskningsinstitut, FOI, i Umeå analyserat flera misstänkta försändelser. Några antraxbakterier har, när detta skrivs, inte påvisats i genomförda PCR-analyser.

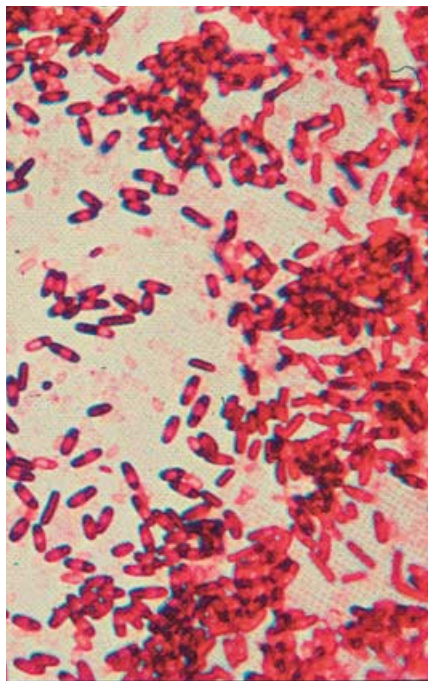
I USA har preliminära testresultat visat att bakterierna som smittat personer i Florida och New York härstammar från samma bakteriestam, uppger New York Times.

Höjd vaksamhet hos läkare

Socialstyrelsens smittskyddsenhet har gått ut till landets smittskyddsläkare med information om antrax och uppmanat dem till höjd beredskap. Smittskyddsläkarna har i sin tur informationsplikt till landstingens övriga vårdpersonal, och Peet Tüll, chef för Socialstyrelsens smittskyddsenhet, ser ingen anledning att redan idag gå ut på ett bredare plan med information till läkare.

– Dels har vi ju bara några få kända fall i USA, dels handlar det om en sjukdomsbild som inte är helt enkel att karaktärisera. Det visar inte minst ett av fallen i USA, som krävde två läkarbesök innan en tredje läkare började misstänka att hudförändringarna kunde vara antrax, säger Peet Tüll.

– Jag föreställer mig också att läkarna redan har ökat vaksamheten till följd



Bakterien Bacillus anthracis, som kan orsaka flera former av antrax, har länge intresserat vapenindustrin på grund av att bakterien är mycket livskraftig.

av den massiva rapporteringen i media.

Det senaste kända fallet av antraxsmitta hos människa i Sverige rapporterades 1965.

Smittskyddsinstitutet i Solna och Föi har höjt beredskapen för snabb diagnostisering av antraxbakterier. Vid Smittskyddsinstitutet görs främst humandagnostik medan Föi diagnostiserar miljöprov.

– Smittas man av antrax krävs omedelbar antibiotikabehandling. Även dödligheten i hudandrax, som är den minst allvarliga formen av sjukdomen, är 20 procent om den inte behandlas, säger Fredrik Elgh som både arbetar för Smittskyddsinstitutet och Föi.

De finns flera olika former av antrax som alla orsakas av samma bakterie; Bacillus anthracis. Hur allvarlig form av sjukdom som utvecklas beror på smittovägen.

Hudantrax, då bakterien tar sig in i huden genom sår eller hudsprickor, är den minst allvarliga formen och drabbar omkring 95 procent av alla som insjuknar i antrax. Hudantrax behandlas med antibiotika och samtliga som behandlas klarar sig.

En annan form är den som uppstår då

bakterien tar sig in i kroppen via födan. Tarm och lymfkörtlar inflammeras och 50–75 procent klarar sig om sjukdomen behandlas.

Den allvarligaste formen, pullmonell antrax, är mycket svår att behandla om patienten uppvisar symtom. Inkubationstiden är 2–7 dagar.

Växer i lymfkörtlarna

– Bakterien kommer in i lungorna i form av vilande sporer. I lungorna tar makrofager hand om dessa sporer, för dem vidare till lymfkörtlarna där bakterierna sedan växer till. När patienten efter en tid börjar uppvisa symtom är sjukdomen mycket svår att behandla, säger Fredrik Elgh.

Även om det är en och samma bakterie som orsakar de olika formerna av antrax finns det dock undergrupper av bakterierna, med olika genetiska markörer, beroende på den geografiska härstamningen.

Finns det en utbredd vaksamhet om risken att antrax kan förekomma är risken att förväxla symtom på antrax med andra sjukdomar ganska liten, säger Fredrik Elgh.

– De sår som uppkommer vid hudantrax har ett mycket typiskt utseende. Såret har ett svart nekrotiskt område i mitten som är några få centimeter i diameter, med ett vallartat område med blåsor runt omkring. På det infekterade området saknar den drabbade helt känsel, säger Fredrik Elgh.

– Vid pullmonell antrax liknar de initiala symtomen vilken influensa som helst. Men sedan blir patienten akut sjuk, och om läkaren är medveten om antraxrisken bör sjukdomen upptäckas genom att röntgenundersökningen inriktas på det hålrum mellan lungorna där lymfkörtlarna sitter.

Tidiga tecken på mag–tarmantrax är illamående, aptitlöshet, kräkningar och feber. Därefter uppstår svår diarré, blodiga kräkningar och magsmärtor.

Men trots misstänkta brev försändelser i Sverige och flera antraxfall i USA finns det ingen anledning att överdriva vaksamheten, menar Fredrik Elgh.

– Risken att vi skulle få antrax här i Sverige måste nog anses vara försvinnande liten.

Peter Örn