

Drängen med kärleksbekymmer opererades och blev lyckligen gift

Den klassiska modellen för en medicinsk fallbeskrivning härstammar från den berömde medicinske lärofadern Herman Boerhaave, som 1724 publicerade en »Beskrivning av en grym och hittills inte beskriven sjukdom». Boerhaaves sätt att redogöra för fallet blev stilbildande: fall skulle presenteras med bakgrund, anamnes, undersökningsfynd, sjukdomsförlopp och patologiskt anatomiska fynd.

Språklig finess, litterära inslag och gärna avslutande tillspetsad dramatik rekommenderades.

1700-talets senare del bjöd på spektakulära fallbeskrivningar, inte sällan av kirurgisk natur. Epoken har ibland till och med kallats »seculum chirurgicum». Fallbeskrivningarna var viktiga, främst på grund av själva iakttagelsen som kastade ljus över hur sjukdom kunde yttra sig. Den kliniska blicken skulle skärpas.

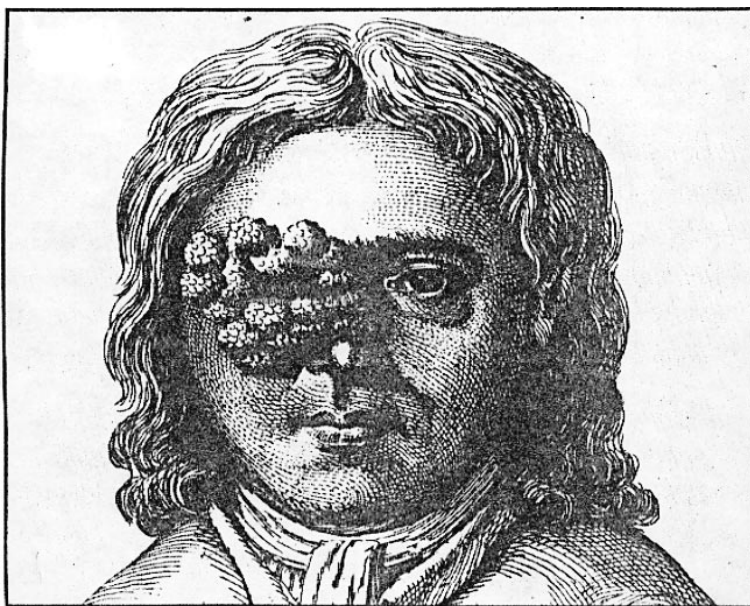
MEDICIN HISTORISK



Medicinhistoriska ögonblicksbilder, i form av en kort text till en bra bild, välkomnas!

»Medicinhistorisk paus»
Läkartidningen
Box 5603
114 86 Stockholm

Redaktör:
Kristina Räf



Kirurgen Lars Hollberg illustrerade själv sin fallbeskrivning av drängens ögonoperation. Teckningen står knappast dagens illustrationer efter i kvalitet!

Beskrivning med dramatik

En fallbeskrivning som uppfyller Boerhaaves ursprungliga betoning av dramatiken skrevs av lasarettsläkaren och kirurgen Lars Hollberg (1762–1823). Under tre år på 1790-talet gästade han Borås och dess lasarett innan han i sin rastlösa karriär flyttade vidare. Han var en stor begåvning, inte bara som läkare utan också som naturforskare. I Vetenskapsakademiens Nya Handlingar 1796 publicerade han en intressant artikel med rubriken »En medfödd och svamplik vårt-växt, på högra ögonlocket, lyckeligen bortskuren, och beskrifven».

Inledningsvis berättar Hollberg att allmänheten har en utbredd föreställning om att medfödda lyten uppkommit genom moderns ovarsamma förundran eller att hon blivit skrämmd under graviditeten. Sedan låter han läsaren stifta bekantskap med drängen Jon Jönsson från Hungerhult, Seglora socken i Mark. Jon var 24 år gammal och hade en medfödd tu-

mörliknande växt som utgick från högra ögonlocket. Ögat därunder var dock skonat, men Jon måste lyfta upp klumpen för att kunna se.

Hollberg illustrerar själv svulstens utseende. Många läkare som publicerade sig i detta forum anlidade professionella konstnärer. Men inte Hollberg. Han var uppenbarligen mycket konstnärligt begåvad (*har jag tagit mig friheten så godt jag kunnat teckna*).

Tidvis var växten infekterad och spred en så odrägelig lukt, at han nödgades undvika andra människors umgänge. Jon hade frågat många medicinskt och kirurgiskt kunniga, men ingen hade vågat operera. Men nu var situationen annorlunda. Jon var nämligen *upeldad af kärlek til en flicka* och var beredd att ta risker för att bli *qvitt och hulpen från detta onda, som nu aldeles hindrade honom i sin kärlekshandel och lycka*.

Lyckligen gift

Hollberg opererade under stark blödning, som stillades bl a med »ekesvamp». Läkningen gick snabbt och komplikationsfritt. Blefaroptos, dvs nedhängande ögonlock, förbyggdes med häftor.

Efter sex veckor kunde Jon Jönsson lämna lasarettet. I fallbeskrivningens sista mening avrundar Hollberg den dramatiska pulsen i berättelsen genom att konstatera: *Drängen blefinom 1/2 år gift*.

Tala om kvalitetssäkring!

Carl-Magnus Stolt
överläkare, Borås;
enheten för humanistisk
medicin, Karolinska
institutet, Stockholm