

# Höftledsartroskopi ny teknik vid höftledssmärta

Många patienter besväras av smärta orsakat av så kallad femuro-acetabulärt impingement. Det kan förekomma hos yngre idrottsutövare, men också hos medelålders individer med symtom som påverkar vardagslivet.

**MATTIAS AHLDÉN**, med dr, överläkare, mattias@ahlden.com  
**MIKAEL SANSONE**, överläkare; båda vid OrthoCenter IFK-kliniken, Göteborg  
**PÅLL JÖNASSON**, specialläkare, ortopedkliniken, Sahlgrenska universitetssjukhuset, Göteborg

**LEIF SWÄRD** överläkare, docent, OrthoCenter IFK-kliniken, Göteborg  
**JÓN KARLSSON**, professor, överläkare, ortopedkliniken, Sahlgrenska universitetssjukhuset, Göteborg; samtliga vid Sahlgrenska akademien, Göteborgs universitet

Möjligheterna till operativ behandling av förändringar i höftleden har traditionellt begränsats till ersättning av de slitna ledytorna hos patienter med artros, det vill säga artroplastik (»höftprotes«). Denna behandling är vid rätt indikation mycket framgångsrik och varje år behandlas flera tusen patienter i Sverige med artroplastik i höften [1].

Emellertid besväras många patienter av lumsk- och höftsmärta, som inte kan förklaras av artros. En av orsakerna är så kallad femoro-acetabulär inklämning i höftleden. Inom detta område har kunskapen ökat drastiskt med tillkomst av nya studier [2]. Femoro-acetabulär inklämning kan förekomma hos såväl yngre idrottsaktiva individer samt medelålders individer med symtom som påverkar vardagslivet, och har blivit en alltmer erkänd orsak till smärta från höftleden. Nya behandlingsmetoder vid höftledssmärta innefattar framför allt nya möjligheter till artroskopisk höftledsoperation vid förekomst av femoro-acetabulär inklämning [3].

Denna artikel syftar till att ge en översikt över lämplig utredning vid höftledsrelaterade symtom, och presentera när höftledsartroskopi kan vara aktuell som terapi. Vidare är syftet att presentera delar av den kvalitetsuppföljning samt forskning som bedrivs inom området för höftledsartroskopi och femoro-acetabulär inklämning i Sverige i dag.

## Snabb utveckling

Artroskopisk behandling av skador och förändringar i knä- och axelled har sedan 1970-talet vunnit stora framgångar. Emellertid ansågs höftleden vara svårtillgänglig för artroskopi. För cirka 30 år sedan började dock vissa pionjärer använda höftartroskopi vid enstaka indikationer, framför allt i diagnostiskt syfte och för att extrahera fria kroppar inuti leden [4].

1999 beskrev Ganz konceptet femoro-acetabulär inklämning och visade hur påbyggnader på främre lårbenhalsen, så kallade cam-förändringar, kan komma i konflikt med kanten på acetabulum och ge upphov till skador på brosk och labrum [5] (Figur 1). Tillståndet åtgärdades initialt med en öppen operation, vilket innefattade luxation av höftleden för att komma åt påbyggnaderna. I början av 2000-talet började denna ope-

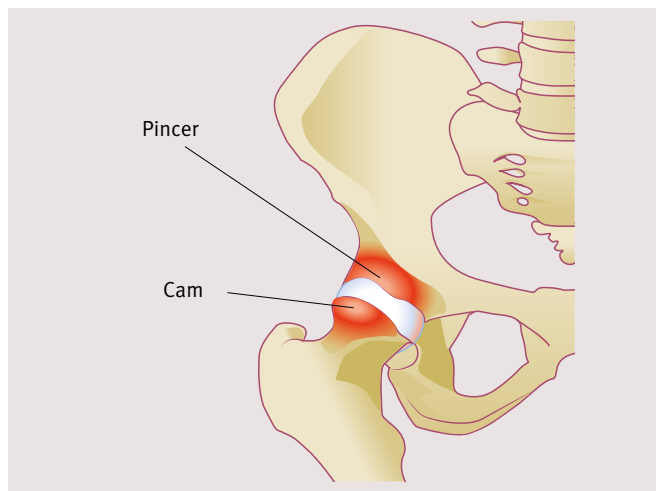


Illustration: Jakob Robertsson/Typoform

**Figur 1.** Pålagringar på lårbenhalsen benämns cam och pålagringar på kanten till ledhålan (acetabulum) benämns pincer.

ration utföras i allt större utsträckning med hjälp av artroskopisk teknik, vilket påtagligt ökade möjligheten att åtgärda orsakerna till femoro-acetabulär inklämning. Den artroskopiska behandlingen har på relativt kort tid blivit ett rutiningrepp på specialintresserade enheter, vilket är ett resultat av ökad kunskap samt förbättrad kirurgisk teknik och operationsinstrument. Antalet vetenskapliga artiklar på området har också ökat dramatiskt senaste åren [2, 6-9].

## Anamnes och status mycket viktig för korrekt diagnos

All utredning bör precis som vid andra ledsjukdomar börja med en noggrann anamnes och undersökning av ledstatus. Behandling av smärta i höft och lumske bör alltid riktas mot orsaken. Därför är rätt diagnos grunden till korrekt behandling. Eftersom radiologisk undersökning av höftleden ofta inte ger entydiga svar är anamnes och status mycket viktiga för att kunna ställa korrekt diagnos.

Höftledens innervation och centrala läge i kroppen gör att smärta kan förläggas till olika lokaliseringar runt leden, så kallad fortledd smärta (referred pain). Patienten kan förlägga smärtor från höftleden till lumske och buk. Dessutom kan smärtan upplevas lateralt vid trokanterområdet, baktill i skinkan eller ryggen, i låret eller i knät.

Dessa omständigheter kan skapa svårigheter att ställa en noggrann och korrekt diagnos. Detta i kombination med

## ■ SAMMANFATTAT

**Höftledsartroskopi** är en ny teknik som genomgått en snabb utveckling avseende användningsområde och operationsteknik.

**Diagnostiken** vid höft- och lumsksmärter är svår och inkluderar noggrann utvärdering av anamnes, status och radiologisk utredning.

**Den vanligaste** indikationen för

höftledsartroskopi är femoro-acetabulär inklämning. **Femoro-acetabulär** inklämning kan ge symtom både i samband med idrott och vardagliga aktiviteter.

**Forskning pågår** för att belysa etiologi vid femoro-acetabulär inklämning samt fortlöpande utvärdera resultat efter höftledsartroskopi.

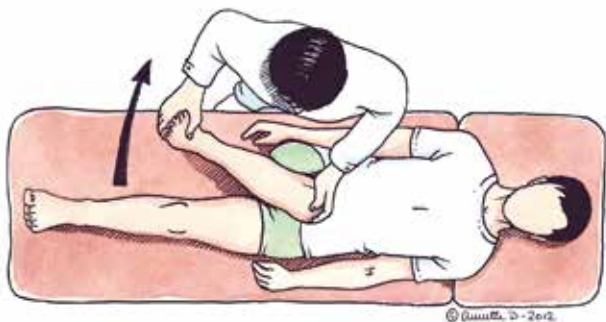mångfalden av olika tänkbara orsaker till höftsmärta gör att höftledsstatus behöver vara komplett. Även om den kliniska bilden kan vara tydlig bör undersökaren ha en kritisk inställning till diagnosen på grund av höftledens komplexa natur. Vid oklarhet om smärtan härrör från höftleden kan diagnostisk blockad vara aktuell. Detta innebär att lokal bedövning med hjälp av röntgengenomlysning eller ultraljud deponeras i höftleden. Därefter utvärderas effekten. Om smärtan försvinner vid provokation, till exempel viss rörelse, talar det för att smärtan har ett intra-artikulärt ursprung.

### Olika typer av undersökningar

**Rörelseomfång (ROM).** Flexion, extension, inåtrotation i 0 samt 90 graders flexion, utåtrotation i 0 samt 90 graders flexion, abduktion och adduktion undersöks och dokumenteras. Väsentligt är här jämförelse med motsatt sida.

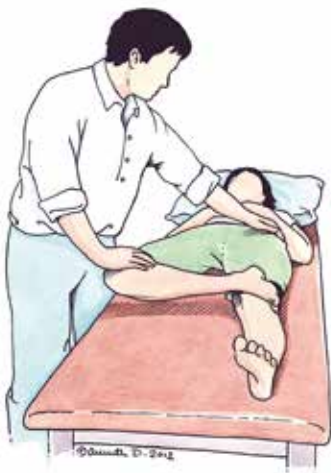**FADIR-test (flexion-adduktion-inåtrotation).** Med patienten på rygg flekteras höften till 90 grader med samtidig inåtrotation (Figur 2). Rörelseomfång bör noggrant noteras. Om en tydlig rörelseinskränkning föreligger, samtidigt som det i ytterläget framkallas smärta som patienten känner igen, stöder detta diagnosen inklämning. Jämför alltid rörligheten med den motsatta sidan. En eventuell medrotation av bäcken vid ändläget kan leda till att man felaktigt tolkar rörelseomfånget som normalt. I flertalet fall föreligger förändringar i båda höfterna, samtidigt som endast den ena är symtomatisk. Normalt är inåtrotationen i höftleden cirka 30 grader [10], men vid femoro-acetabulär inklämning är den oftast väsentligt inskränkt och kan i vissa fall vara helt upphävd. Emellertid kan även andra orsaker ge smärtor vid inklämningstest.

**FABER-test (flexion-abduktion-utåtrotation).** Med patienten i ryggläge läggs den aktuella sidans fot proximalt om patella på det motsatta knät, det vill säga »figure-of-four«-



**Figur 2 (ovan).** FADIR-test: Med patienten på rygg flekteras höften till 90 grader med samtidig inåtrotation.

**Figur 3 (t v).** FABER-test: Med patienten i ryggläge läggs den aktuella sidans fot proximalt om patella på det motsatta knät, det vill säga »figure-of-four«-läge.



läge (Figur 3). Notera avståndet från det aktuella knät ner till britsen i rörelsens ytterläge. Om nedsatt rörlighet föreligger med smärta och patientens symtom framkallas i ytterläget kan detta tala för inklämning. Jämför alltid rörelseomfånget med den motsatta sidan.

**Kraft.** Undersökning av kraft och smärta vid provokation av muskel-senkomplex kan ge vägledning avseende symtom från höftflexorer (t ex iliopsoas), adduktorer och abduktorer (t ex gluteus medius).

**Palpation.** Palpation kan ge vägledning avseende förekomst av ömhet (t ex symfysit, trokanterit eller smärta i något av senfästena runt höften) eller i vissa fall resistens (kan tala för ett bräck).

**Rygg.** Ett basalt ryggstatus bör göras då ryggpatologi kan ge smärta i höftregion och lår. En begränsad höft Rörlighet medför större krav på ryggradens rörlighet.

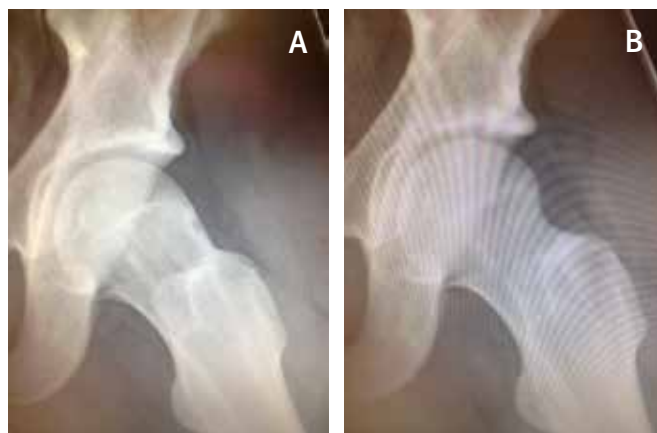### Radiologisk utredning

Skelettröntgen av bäcken samt höftled bör göras med primär frågeställning om artros respektive förekomst av cam- eller pincerförändring (se nedan). Vid femoro-acetabulär inklämning på grund av cam är förändringen lokaliserad på lårbenshalsens framsida vilket ofta inte visualiseras på de vanliga frontala respektive laterala röntgenprojektionerna (Figur 1). Cam-förändring ses bäst på en specialprojektion av höften som tas med höftleden i en lätt flexion och utåtrotation (Figur 4 A och B). Liknande projektioner kallas Lauenstein- eller Billing-projektion [11]. Vid felaktiga röntgenprojektioner kan cam-förändringen underskattas eller missas helt, varför diagnostiken kan fördröjas.

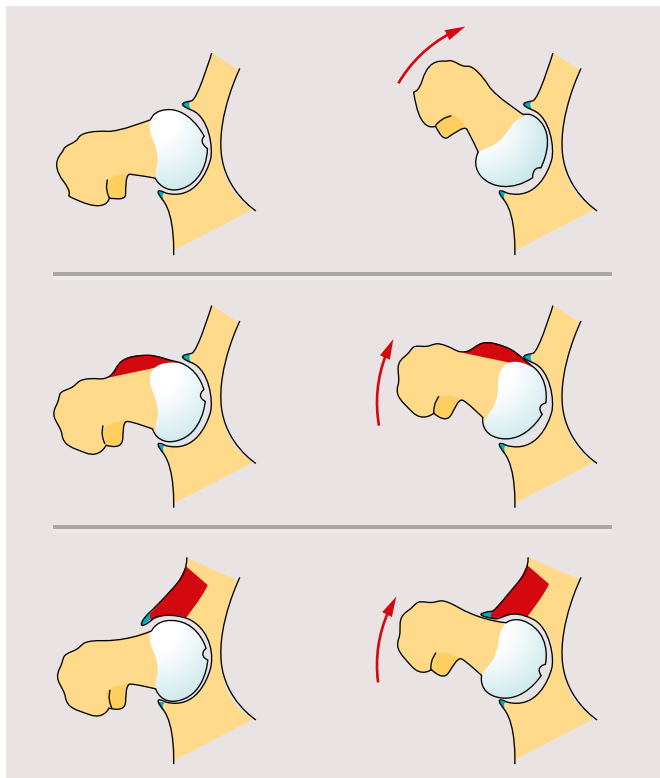
Magnetkamera (MR) kan även visa dessa förändringar, men är däremot allra bäst på att värdera skador och sjukdomar på mjukdelar. Även skador på brosk och labrum kan visualiseras med hjälp av MR. Primärt krävs ingen magnetkamera för att ställa diagnosen, men den kan med fördel användas för att utesluta annan sjuklighet i eller runt leden, speciellt i oklara fall. Datortomografi med 3D-rekonstruktion kan vara användbar för fördjupad diagnos i speciella fall.

### Patofysiologi

Pålagringar på lårbenshalsen benämns cam och pålagringar på kanten till ledhålan (acetabulum) benämns pincer (Figur 1). Labrum acetabuli är den broskring som omsluter ledhållans kant. Labrums normala funktion är att verka som stötdämpare, fördjupa leden samt skapa vakuum. Om det föreligger en

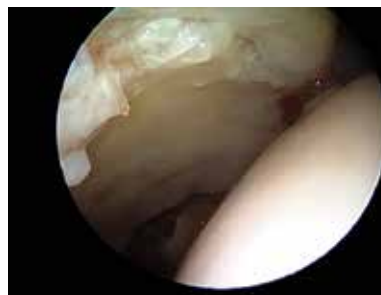

**Figur 4.** Cam-förändring ses bäst på en specialprojektion av höften som tas med höftleden i en lätt flexion och utåtrotation; A röntgenbild före operation, B röntgenbild efter operation.

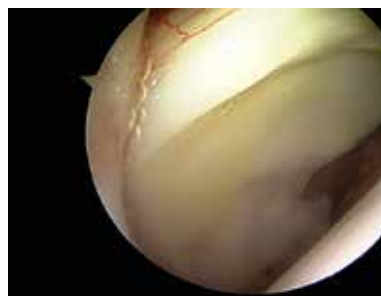

**Figur 5.** Inklämningsmekanism. Överst: normal höftled utan impingement. Mitt: cam-förändring med inklämning. Nederst: pincer-förändring med inklämning.

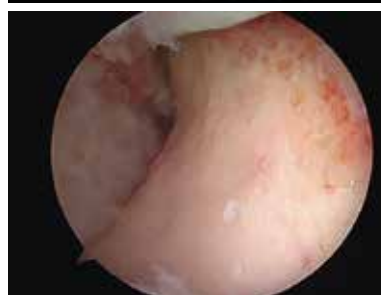Illustration: Jakob Robertsson/Typoform



**Figur 6.** Broskskador i anterolaterala acetabulum sekundärt till inklämning visualiserade vid höftledsartroskopi.



**Figur 7.** Normal höftled visualiserad vid höftledsartroskopi.



**Figur 8.** Lårbenshalsen efter resektion av cam-förändring visualiserad vid höftledsartroskopi.

icke-sfärisk form av ledhuvudet, med påbyggnader på lårbenshalsen eller en framträdande kant på ledhålan, kan kompression uppstå på labrum-broskkomplexet även under normal rörelse av höftleden [12]. Om patienten belastar i höftens ytterlägen som i vissa idrotter, uppstår lättare skador på brosk eller labrum, som i sin tur kan ge upphov till smärta (Figur 5-7).

Femoro-acetabulär inklämning är med största sannolikhet oftast asymtomatiskt i tidigt stadium. Förekomst av skada inuti leden, till exempel broskskada och/eller labrumskada, kan vara kopplat till symtomdebut. Vid höftartroskopi förekommer nästan alltid skada på brosket på ledytan i acetabulum i direkt anslutning till labrum hos patienter med femoro-acetabulär inklämning. Skadorna ses oftast framtill och lateralt i acetabulum, eftersom det är där den huvudsakliga kompressionen sker [13]. Broskskadans svårighetsgrad kan variera från en mindre broskskada till total broskförlust inom ett avgränsat område.

Andra orsaker till smärta, se Fakta 1.

### Behandlingar

**Icke-operativ behandling.** Olika rehabiliteringsprotokoll används för att stärka bäcken- och bålmskulatur samt förbättra proprioception i muskler och leder. Detta är ofta ett första steg i behandlingen. Sänkt aktivitetsnivå är ett alternativ och en vanlig spontan åtgärd hos många patienter. Emellertid har många patienter smärta vid sittande och i vila.

Eftersom stretchning innebär att placera höften i ytterlägen kan det ibland ge upphov till inklämning och därför vara skadligt. Att sluta stretcha i ytterlägen kan därför lindra symtomen.

**Operativ behandling.** Vid operation görs en artroskopisk resektion av de förändringar som orsakar inklämning, det vill

säga resektion av cam-osteofyt respektive pincer-osteofyt. Röntgenomlysning används som hjälp (Figur 4 A och B samt 6, 7 och 8). Det kliniska resultatet efter en artroskopisk operation är oftast tillfredsställande med minskad smärta, förbättrad rörlighet och funktionsökning [6-8, 17-19].

Ytterligare operativa åtgärder kan utföras artroskopiskt, såsom åtgärd av labrum- eller broskskada, extraktion av fria kroppar eller åtgärd av »snapping hip«.

Rehabiliteringen efter artroskopi av höftleden varierar beroende på skadans art och den operation som har gjorts. Efter behandling av cam- och/eller pincer-förändringar är rehabiliteringstiden cirka 3 månader. Postoperativ rehabilitering består av rörelseträning samt träning för att stärka i huvudsak höftledens abduktorer, extensorer och utåtrotatorer.

Komplikationsfrekvensen vid höftledsartroskopi är relativt låg. Den vanligaste är tillfällig nervpåverkan (n cutaneus femoris lateralis). Den totala komplikationsrisken vid höftledsartroskopi har i nyligen publicerade studier angivits till cirka 1,5 procent [20]. Till allvarliga komplikationer hör luxation och cervikal höftfraktur, vilka dock är mycket ovanliga.

Ingreppet är tekniskt svårt, vilket gör att det krävs lång tids inläring, även för erfarna artroskopister [21]. Inkomplett resektion av förändringarna är vanligt om operatören är ovan och kan innebära utebliven klinisk förbättring för patienten. Det är därför lämpligt med en nedre gräns eller »kritisk volym« av höftledsartroskopier för de operatörer som utför ingreppet.

### Flera forskningsprojekt pågår

I Göteborg pågår flera forskningsprojekt för att studera orsaken till cam-förändring och femoro-acetabulär inklämning samt utfallet efter artroskopisk åtgärd vid femoro-acetabulär inklämning. Ett omfattande register över patienter som opererats med höftledsartroskopi startades i november 2011, och

## FAKTA 1. Orsaker till smärta

### Artros

Artros är en vanlig orsak till smärta från höftleden. Genesen till artros anges vara antingen idiopatisk eller posttraumatisk. Det har diskuterats huruvida femoro-acetabulär inklämning kan vara en bidragande orsak till artros i vissa fall, speciellt i relativt låg ålder, pga de associerade broskskador som tillståndet kan leda till [14].

### Labrumskada

Vanligaste orsaken till skada på labrum är sannolikt femoro-acetabulär inklämning, men labrum kan även skadas i samband med trauma. Om labrum lossnar från kanten kan detta ge upphov till mekaniska symtom i form av upphakningar.

### Dysplasi

Höftdysplasi, dvs en grund ledhåla, skapar en felaktig biomekanik i höftleden vilket kan resultera i smärta samt en ökad risk för artros.

### Iliopsoas

Iliopsoassen – den viktigaste höftböjaren – ligger på höftledens framsida. Vid så kallad »intern snapping hip« kan senan vid rotation alternativt flexions–extensionsrörelse av höftleden orsaka en ljudlig och ibland smärtsam knäpp. Icke-smärtsam intern snapping hip är mycket vanligt och förekommer hos många asymtomatiska personer. Smärta som är relaterad till iliopsoassen kan utlösas genom provokation med

aktiv höftflexion mot motstånd vid antingen 10 eller 90 graders höftflexion. Patienten beskriver ofta smärta vid gång, framför allt i backar eller trappor.

### Sakroiliakaleden

Det kan finnas många orsaker till smärta i SI-lederna. Smärttillstånd är vanligt i samband med reumatiska tillstånd, till exempel Bechterews sjukdom.

### Symfysit

Smärta från främre bäckenfogon kan ha flera orsaker. Symfysit är vanligt förekommande i samband med femoro-acetabulär inklämning [15]. En möjlig förklaring är ökad belastning på symfysen till följd av begränsad höftleds rörlighet.

### Adduktorsmärta

Smärta i adduktormuskulaturens och rectus abdominis senfästen är vanligt hos idrottare. Dessa besvär kan förekomma samtidigt med symfysit och femoro-acetabulär inklämning [16].

### Ljumskräck (»sportsman's hernia«)

Ljumskräck kan ge ljumsksmärta. Hos idrottare kan även försvagning av bräckporten ge liknande symtom. Symtomen kan vara diskreta och svårdiagnostiserade och tillståndet svårt att behandla.

### Ryggsmärta

Fortledd smärta från ryggraden till ljumskregionen kan förekomma i samband med

en diskskada på L2–L3-nivån, samt från facetter i nedre ländregionen.

### Nervsmärta

Nerverna ilio-hypogastricus, ilio-inguinalis samt genito-femoralis passerar genom nedre bukväggens muskelfascia lateralt om rectus abdominis muskelbuk, vilket kan ge upphov till inklämning och smärta. Diagnosen är svår.

### Trokanterit

Smärta runt trochanter major kan bero på flera orsaker. Trokanterbursit, skador på de senor som fäster på trochanter major eller så kallad fortledd smärta (referred pain) är några av anledningarna. Det kan föreligga en tydlig palpationsömhets kring trochanter major.

### Snapping hip

Vid så kallad »extern snapping hip« kan tractus iliotibialis knäppa när den glider över trochanter major vid flexion–extension. Detta fenomen kan ofta både ses och palperas.

### Kondromatos

Synovial kondromatos är ett tillstånd där ledhinnan bildar fria kroppar i leden, ibland i stora mängder. Tillståndet skapar smärta samt låsningar och i slutändan ofta tilltagande artros.

det omfattar nu mer än 900 registrerade höftledsartroskoper. Patienterna utvärderas med flera patientrelaterade subjektiva utfallsmått vid 4 månader, 1, 2 och 5 år postoperativt. Dessa utfallsmått har nyligen översatts och validerats för svenska förutsättningar [22, 23]. Patienter med radiologiska eller peroperativa fynd av artros genomgår förnyad röntgenundersökning 1 år postoperativt. De preliminära resultaten visar en signifikant förbättring efter höftledsartroskopi avseende samtliga delskalor av de patientrelaterade subjektiva utfallsmåtten. Ett flertal studier pågår för att presentera resultat och prognostiska faktorer.

Senaste åren har det publicerats ett antal studier som utvärderar resultatet av artroskopisk behandling. Underlaget består framför allt av prospektiva kohortstudier, och visar förbättring av funktion och smärta i 68–96 procent av fallen [3, 24]. Resultaten visar god effekt av artroskopisk behandling på kort och medellång sikt (2–5 år). Långtidsresultat saknas däremot [3].

### Inklämning vid idrott och artros

Prevalensen av symtomgivande femoro-acetabulär inklämning är okänd, men det finns tecken på att vissa typer av idrott, till exempel fotboll och ishockey, är associerade med ökad förekomst av symtomatisk femoro-acetabulär inklämning. Studier har visat att cam-osteofyt och femoro-acetabulär inklämning kan vara sekundära till upprepade stress på den proximala femurfysen i samband med hög idrottsaktivitet under skelettets tillväxtperiod [25–27]. Vid Göteborgs universitet pågår biomekaniska studier för att undersöka hur olika belastningar påverkar öppetstående fyser.

Det finns tydliga indikationer på, men inga säkra vetenskapliga bevis för, att femoro-acetabulär inklämning kan utgöra en riskfaktor för utveckling av sekundär artros. Det är okänt huruvida resektion av en cam-förändring kan påverka utvecklingen av broskförlust i området. Vid avancerad artros

och femoro-acetabulär inklämning bör höftartroskopi inte utföras; studier har visat dåligt resultat om ledspringan är mindre än 2 mm [28].

### Ytterligare studier är nödvändiga

Höftledsartroskopi är fortfarande en relativt ny teknik. Med ytterligare standardisering, fortsatt utveckling av operationsteknik och ett vetenskapligt synsätt skapas möjlighet att behandla patienter med höftsmärta, som beror på femoro-acetabulär inklämning, på ett effektivt sätt. Ytterligare studier är därför nödvändiga för vägledning avseende operationsindikationer, kontraindikationer, prognostiska faktorer samt patogenes. Frågan huruvida det kan vara möjligt att minska antalet patienter som tvingas till höftledsbyte i unga år är högaktuell [29]. Författarnas uppfattning är att prevalensen ökar hos unga idrottsutövare. Patogenesen vid cam-förändring och femoro-acetabulär inklämning är fortfarande oklar, men studier pågår för att klarlägga vilken roll hård träning har under skelettets tillväxtperiod.

Femoro-acetabulär inklämning är emellertid inte bara en diagnos som förekommer hos idrottsutövare. En viktig patientgrupp är medelålders män och kvinnor med smärter och nedsatt funktion i vardagslivet. Värk i vila, framför allt vid sittande eller efter mindre aktivitet, är vanligt. Vid misstanke rekommenderas vanlig röntgenundersökning där Lauenstein- eller Billing-projektion ofta är nödvändig för att visualisera en cam-förändring. Slutligen vill vi betona att höftledsartroskopi är en svår operation som kräver lång tids inläring under kontinuerlig handledning.

■ *Potentiella bindningar eller jävsförhållanden: Inga uppgivna.*

## REFERENSER

- Hailer NP, Garellick G, Kärrholm J. Uncemented and cemented primary total hip arthroplasty in the Swedish Hip Arthroplasty Register. *Acta Orthop*. 2010;81:34-41.
- Haviv B, Burg A, Velkes S, et al. Trends in femoroacetabular impingement research over 11 years. *Orthopedics*. 2011;34:353.
- Clohisey JC, St John LC, Schutz AL. Surgical treatment of femoroacetabular impingement: a systematic review of the literature. *Clin Orthop Relat Res*. 2010;468:555-64.
- Hawkins RB. Arthroscopy of the hip. *Clin Orthop Relat Res*. 1989;249:44-7.
- Myers SR, Eijer H, Ganz R. Anterior femoroacetabular impingement after periacetabular osteotomy. *Clin Orthop Relat Res*. 1999;363:93-9.
- Nho SJ, Magennis EM, Singh CK, et al. Outcomes after the arthroscopic treatment of femoroacetabular impingement in a mixed group of high-level athletes. *Am J Sports Med*. 2011;39 Suppl:14S-9S.
- Ng VY, Arora N, Best TM, et al. Efficacy of surgery for femoroacetabular impingement: a systematic review. *Am J Sports Med*. 2010;38:2337-45.
- Philippon MJ, Briggs KK, Yen YM, et al. Outcomes following hip arthroscopy for femoroacetabular impingement with associated chondrolabral dysfunction: minimum two-year follow-up. *J Bone Joint Surg Br*. 2009;91:16-23.
- Matsuda DK, Carlisle JC, Arthurs SC, et al. Comparative systematic review of the open dislocation, mini-open, and arthroscopic surgeries for femoroacetabular impingement. *Arthroscopy*. 2011;27:252-69.
- Roach KE, Miles TP. Normal hip and knee active range of motion: the relationship to age. *Phys Ther*. 1991;71:656-65.
- Jerre R, Billing L, Hansson G, et al. The contralateral hip in patients primarily treated for unilateral slipped upper femoral epiphysis. Long-term follow-up of 61 hips. *J Bone Joint Surg Br*. 1994;76:563-7.
- Nötzli HP, Wyss TF, Stoecklin CH, et al. The contour of the femoral head-neck junction as a predictor for the risk of anterior impingement. *J Bone Joint Surg Br*. 2002;84:556-60.
- Bittersohl B, Steppacher S, Haamberg T, et al. Cartilage damage in femoroacetabular impingement (FAI): preliminary results on comparison of standard diagnostic vs delayed gadolinium-enhanced magnetic resonance imaging of cartilage (dGEMRIC). *Osteoarthritis Cartilage*. 2009;17:1297-306.
- Gosvig KK, Jacobsen S, Sonne-Holm S, et al. Prevalence of malformations of the hip joint and their relationship to sex, groin pain, and risk of osteoarthritis: a population-based survey. *J Bone Joint Surg Am*. 2010;92:1162-9.
- Birmingham PM, Kelly BT, Jacobs R, et al. The effect of dynamic femoroacetabular impingement on pubic symphysis motion: a cadaveric study. *Am J Sports Med*. 2012;40:1113-8.
- Sansone M, Ahldén M, Jónasson P, et al. Can hip impingement be mistaken for tendon pain in the groin? A long-term follow-up of tenotomy for groin pain in athletes. *Knee Surg Sports Traumatol Arthrosc*. 2014;22:786-92.
- Byrd JW, Jones KS. Arthroscopic management of femoroacetabular impingement in athletes. *Am J Sports Med*. 2011;39 Suppl:7S-13S.
- Larson CM, Giveans MR. Arthroscopic management of femoroacetabular impingement: early outcomes measures. *Arthroscopy*. 2008;24:540-6.
- Philippon M, Schenker M, Briggs K, et al. Femoroacetabular impingement in 45 professional athletes: associated pathologies and return to sport following arthroscopic decompression. *Knee Surg Sports Traumatol Arthrosc*. 2007;15:908-14.
- Ilizaliturri VM Jr. Complications of arthroscopic femoroacetabular impingement treatment: a review. *Clin Orthop Relat Res*. 2009;467:760-8.
- Konan S, Rhee SJ, Haddad FS. Hip arthroscopy: analysis of a single surgeon's learning experience. *J Bone Joint Surg Am*. 2011;93 Suppl 2:52-6.
- Jonasson P, Baranto A, Karlsson J, et al. A standardised outcome measure of pain, symptoms and physical function in patients with hip and groin disability due to femoroacetabular impingement: cross-cultural adaptation and validation of the international Hip Outcome Tool (iHOT12) in Swedish. *Knee Surg Sports Traumatol Arthrosc*. 2014;22:826-34.
- Thoméé R, Jónasson P, Thorborg K, et al. Cross-cultural adaptation to Swedish and validation of the Copenhagen Hip and Groin Outcome Score (HAGOS) for pain, symptoms and physical function in patients with hip and groin disability due to femoroacetabular impingement. *Knee Surg Sports Traumatol Arthrosc*. 2014;22:835-42.
- Harris JD, Erickson BJ, Bush-Joseph CA, et al. Treatment of femoroacetabular impingement: a systematic review. *Curr Rev Musculoskelet Med*. 2013;6:207-18.
- Siebenrock KA, Behning A, Marmisch TC, et al. Growth plate alteration precedes cam-type deformity in elite basketball players. *Clin Orthop Relat Res*. 2013;471:1084-91.
- Siebenrock KA, Ferner F, Noble PC, et al. The cam-type deformity of the proximal femur arises in childhood in response to vigorous sporting activity. *Clin Orthop Relat Res*. 2011;469:3229-40.
- Difiori JP. Overuse injuries in children and adolescents. *Phys Sportsmed*. 1999;27:75-89.
- Philippon MJ, Schröder e Souza BG, Briggs KK. Hip arthroscopy for femoroacetabular impingement in patients aged 50 years or older. *Arthroscopy*. 2012;28:59-65.
- Tveit M, Rosengren BE, Nilsson JA, et al. Former male elite athletes have a higher prevalence of osteoarthritis and arthroplasty in the hip and knee than expected. *Am J Sports Med*. 2012;40:527-33.

## SUMMARY

Hip arthroscopy is a rapidly evolving field in terms of indications, prognostic factors and surgical technique. The most common indication for hip arthroscopy is femoroacetabular impingement. Femoroacetabular impingement (FAI) may produce symptoms of pain in association with athletic activity or in daily life. FAI is caused by osteophytes on the cervical head-neck junction (cam) or at the acetabular edge (pincer). Treatment of femoroacetabular impingement includes resection of the impinging osteophytes, preferably using arthroscopic technique. In Sweden, research is performed in order to clarify possible causes of FAI and to prospectively evaluate the outcome of hip arthroscopy.