

## ABC om

## Yrsel på akuten

**NATALIA MOCHALINA**, ST-läkare, akutkliniken, Skånes universitetssjukhus, Malmö

**ARDAVAN KHOSHNOOD**, ST-läkare, akutkliniken, Skånes universitetssjukhus, Lund

**MIKAEL KARLBERG**, docent,

överläkare, öron-, näs- och halskliniken

**ERIC DRYVER**, överläkare, akutkliniken

e\_dryver@hotmail.com  
de båda sistnämnda Skånes universitetssjukhus, Lund

Yrsel är kontaktorsak hos ca 3 procent av vuxna patienter på akutmottagningen [1]. Yrsel uppstår när signalerna från synen, innerörats balansorgan och den somatosensoriska informationen inte överensstämmer med varandra eller misstolkas av hjärnan [2].

Över hälften av patienterna lider av tillstånd som varken är »centralt« (patologi i hjärnstam/lillhjärna) eller »perifer« (patologi i inneröra eller vestibularisnerv) betingade [1]. Hos några enstaka procent av patienterna är yrseln orsakad av cerebrovasculära händelser [3]. Mortaliteten vid cerebellär infarkt ökar från 5 procent till 40 procent om patienten feldiagnostiseras vid den initiala bedömningen [4].

Huvuduppgiften på akuten är att identifiera potentiellt livshotande tillstånd. Vi presenterar här ett förslag till handläggning av vuxna patienter med yrsel på akuten, vilket baseras på litteratursökning i Medline via PubMed och översiktsartiklar.

**STEG 1: INITIAL UTREDNING**

**Bakgrund.** Strokerisken ökar vid ålder >50 år, rökning, hypertoni, diabetes och hyperlipidemi [5] samt vid hjärt-kärlsjukdomar. Vestibulär migrän kan förekomma hos patienter med migrän. Vissa tillstånd (t ex Parkinsons sjukdom) och läkemedel [6] ökar risken för ortostatisk hypotension.

**Debut.** Plötslig debut inom sekunder till minuter tyder på stroke [4]. Gradvis symtomutveckling över minuter till timmar tyder på vestibularisneurit, även om stroke kan ha ett liknande förlopp.

**Kroppsläge.** Sekundlång yrsel utlöst av vändning i sängen talar för godartad lägesyrsel (oddskvot [OR] 10,2; 95 procents konfidensintervall [KI] 2,5–41,6) [7]. Övergående yrsel vid bakåt- eller framåtböjning av nacken eller inom sekunder efter uppresning tyder också på godartad lägesyrsel [8]. Positionell yrsel som kvarstår så länge huvudet är i ett särskilt läge talar för vestibulär migrän [9]. Yrsel som debuterar inom minuter efter det att patienten rest sig upp tyder på ortostatisk hypotension.

**Symtombeskrivning.** Enligt framför allt anglosaxisk tradition delas yrsel in i fyra kategorier [2, 4]:

- rotatorisk yrsel
- ostadighetsyrsel
- presynkope
- ospecifik yrsel.

I en studie kunde dock hälften av patienterna inte beskriva vilken typ av yrsel de hade [10]. Dessutom har patientens symtombeskrivning begränsat diagnostiskt värde [4, 11].

**Förvärrande/lindrande faktorer.** Huvudrörelser förvär-




Illustration: Colourbox

Systematik krävs för att ta hand om en patient med yrsel på akutmottagningen.

**■ CENTRALA OCH PERIFERA ORSAKER TILL YRSEL**

**Orsaker till yrsel** kategoriseras som »centralt« när patologin ligger i hjärnstam/lillhjärna eller i deras blodförsörjning och som »perifer« när patologin ligger i innerörat eller vestibularisnerven. Över hälften av de patienter som uppsöker akuten med yrsel lider dock av tillstånd som varken har centrala eller perifera orsaker, t ex kardiovaskulära, metabola, toxiska, psykiska och infektiösa tillstånd [1].

**Centralt**

- Stroke och transitorisk ischemisk attack

- Vestibulär migrän
- Multipel skleros
- Hjärnstamsencefalit
- Hypertensiv encefalopati med hjärnstampåverkan
- Infratentoriella tumörer

**Perifera**

- Godartad lägesyrsel
- Vestibularisneurit
- Ménières sjukdom
- Bakteriell labyrinthit
- Herpes zoster oticus
- Perilymfatisk fistel

**■ NYSTAGMUS**

Egenskaper	Talar för
Nystagmus utlöst av lägesändringar	Godartad lägesyrsel
Rent vertikal eller torsionell spontan-nystagmus	Central yrsel
Riktningen av den snabba fasen ändras beroende på blickriktning	Central yrsel
Förstärkning vid borttagning av visuell fixation (i Frenzels glasögon)	Perifer yrsel

**■ MEDICINENS ABC**

**Medicinens ABC** är en artikelserie där läkare under utbildning tillsammans med handledare beskriver vanliga sjukdomstillstånd, procedurer eller behandlingar som en nybliven specialist ska kunna handlägga självstän-

digt. Artiklarna ska ge praktisk handledning inom ett avgränsat område.

**Ta kontakt med** Läkartidningens medicinska redaktionschef för diskussion av valt ämne och upplägg innan skrivandet börjar.

## KLINIK &amp; VETENSKAP MEDICINENS ABC

rar yrseln hos såväl patienter med vestibularisneurit som patienter med stroke. Att yrsel som förvärras av huvudrörelser är godartad är en vanlig missuppfattning [12]. Patienter med vestibularisneurit brukar ligga på sida med friska örat nedåt [13].

**Tidsfaktorer.** Symtomduration <15 sekunder tyder på godartad lägesyrsel (OR 4,4; 95 procents KI 1,2–16,2) [7]. Duration på 5–10 minuter talar för transitorisk ischemisk attack (TIA) [14], medan duration på timmar till enstaka dagar talar för vestibulär migrän [15] eller Ménières sjukdom [16]. Flera dagars duration tyder på vestibularisneurit eller stroke. Yrsel som varar i månader är varken perifert eller centralt orsakad [17]. Återkommande yrselepisoder förekommer vid TIA, vestibulär migrän och Ménières sjukdom [4].

**Smärta.** Plötslig debut av huvudvärk, hals- eller nacksmärta talar för vertebralisdissektion [4]. Smärta vid dissektion kan dock saknas hos en fjärdedel av patienterna [4]. Gradvis debut av pulserande ensidig huvudvärk och ljus- eller ljudkänslighet tyder på vestibulär migrän [4, 9]. Yrsel vid vestibulär migrän kan dock förekomma utan huvudvärk. Öronsmärta/tryck-känsla i örat uppträder vid Ménières sjukdom [15], bakteriell labyrinthit (infektionsspridning till innerörat till följd av tex mediaotit) och Ramsay Hunts syndrom (yrsel, facialispares och blåsor i yttre örongången orsakade av varicella zoster) [18].

**Skalltrauma.** Skalltrauma ökar risken för vertebralisdissektion (OR 3,8; 95 procents KI 1,3–11) [19]. Hälften av vertebralisdissektionerna uppträder dock utan trauma [20]. Skalltrauma kan också leda till godartad lägesyrsel, troligen på grund av dislokering av otoliter [21]. Trauma mot örat eller barotrauma kan orsaka en sk perilymfatisk fistel mellan inner- och mellanörat, med fluktuerande hörselnedsättning och yrsel som följd.

**Dubbelseende, dysartri etc.** Dubbelseende, dysartri, dysfagi, dysfoni, dysmetri, dämpad kraft eller domningar i kombination med yrsel tyder på stroke [4]. Dövhets och andra öronsymtom anses av många experter tala för perifer orsak. Dessa symtom uppträder dock även vid stroke, eftersom innerörat försörjs av den anteriora inferiora cerebellära artären [4, 22].

**Vitalparametrar.** Avvikande hjärtfrekvens och lågt blodtryck ger yrsel av presynkopetyp. Feber talar för infektiös genes. Fluktuerande eller sänkt medvetandegrad i samband med yrsel talar för ocklusion av arteria basilaris eller hjärnstamskompression från ödem sekundärt till cerebellär stroke [23].

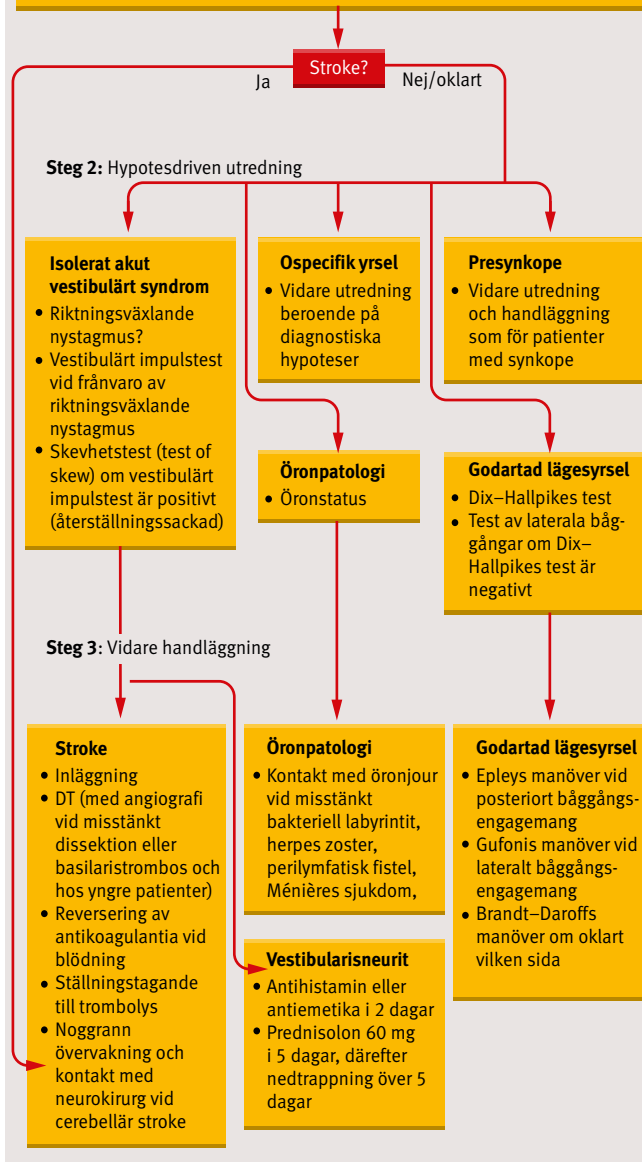
**Nervstatus.** Ögonmuskelpareser talar för stroke. Nystagmus är upprepade ofrivilliga ögonrörelser där hastigheten är snabbare åt ena hållet (nystagmusens riktning) [24]. Vertikal eller torsionell spontannystagmus talar för central patologi. Horisontell spontannystagmus kan bero på central patologi (nystagmusen slår mot den skadade sidan) [25] eller perifer patologi (nystagmusen slår från den skadade sidan) [26]). Amplituden av horisontell nystagmus är maximal när patienten tittar i den snabba fasens riktning och minskar eller försvinner när patienten tittar åt det motsatta hållet, den sk Alexanders lag [27].

Om riktningen av nystagmusens snabba fas ändras beroende på varåt patienten tittar, talar det för central patologi (specifitet 92 procent) [4]. Förstärkning av nystagmus vid borttagning av fixation i Frenzels glasögon eller vid täckning av ett öga och intermittent belysning av det andra med en ficklampa

## Flödesschema vid utredning av yrsel

## Steg 1: Initial utredning

Bakgrund	Anamnes
<ul style="list-style-type: none"> <li>■ Läkemedel</li> <li>■ Överkänslighet</li> <li>■ Tidigare sjukdomar</li> <li>■ Tobak</li> <li>■ Alkohol</li> <li>■ Socialt</li> </ul>	<ul style="list-style-type: none"> <li>■ Debut: tid till maximal symtomintensitet?</li> <li>■ Kroppsläge/rörelser vid eller strax före symtomdebut?</li> <li>■ Symtombeskrivning: hur upplevs "yrslen"?</li> <li>■ Oförmåga att gå? Påverkan på dagliga aktiviteter?</li> <li>■ Konstanta eller intermittenta symtom?</li> <li>■ Tidigare liknande episoder?</li> <li>■ Smärta (huvud-, hals-, nack-, öron-, bröstsmärta)?</li> <li>■ Skalltrauma?</li> <li>■ Dubbelseende? Dysartri? Dysfagi? Dövhets? Dysmetri?</li> <li>■ Dålig kraft? Domningskänsla?</li> </ul>
Status	Prov
<ul style="list-style-type: none"> <li>■ Vitalparametrar</li> <li>■ Kranialnerv</li> <li>■ Kraft</li> <li>■ Känsl</li> <li>■ Koordination</li> </ul>	<ul style="list-style-type: none"> <li>■ EKG hos patienter &gt;50 år</li> </ul>



Vi förespråkar ett systematiskt förhållningssätt till patienten med yrsel på akutmottagning. Vid steg 1 inhämtas information från anamnes och status. Ett nervstatus anpassat till akutsjukvård har utvecklats av akutläkarnas specialistförening ([http://www.swesem.org/swesems\\_utbildningsmaterial.asp](http://www.swesem.org/swesems_utbildningsmaterial.asp)). Vidare utredning och handläggning (steg 2 och 3) beror på vilka diagnostiska hypoteser som framkommit efter den initiala utredningen (steg 1).

## KLINIK & VETENSKAP MEDICINENS ABC

[28] talar för perifer patologi [29], men evidensunderlag saknas [4].

Pares eller känselbortfall i arm eller ben talar för kontralateral hjärnstamspatologi. Dysmetri vid finger-näs- eller knähälförsök talar för ipsilateral lillhjärns- eller hjärnstamspatologi.

Ensidig ptos och mios (Horners syndrom), extremitetsataxi, svalgpares, nedsatt känsel för smärta och temperatur i ansikte och kontralateralt i kroppen talar för infarkt i laterala medulla (Wallenbergs syndrom) [30].

Yrsel och perifer facialispares förekommer vid stroke i den anteriora inferiora cerebellära artärens försörjningsområde [31] och vid Ramsay Hunts syndrom. Oförmåga att sitta med armarna i kors (bålataxi) och disproportionellt uttalade gångsvårigheter i förhållande till graden av yrsel talar för stroke [3, 4].

En retrospektiv studie av patienter med lillhjärnsinfarkt och isolerad yrsel visade att 80 procent hade riktningväxlande nystagmus och/eller inte kunde gå utan levande stöd [32].

**EKG.** Rutin-EKG kan vara indicerat vid yrsel hos patienter >50 år. Förmaksflimmer ökar risken för embolisk stroke. Takykardi eller bradykardi talar för presynkope i stället för rubbning i balanssystemet.

### STEG 2: HYPOTESDRIVEN UTREDNING

Ytterligare utredningar motiveras utifrån de syndrom som har identifierats.

**Isolerat akut vestibulärt syndrom.** Akut vestibulärt syndrom definieras som snabbt debuterande (sekunder till timmar) konstant yrsel med spontannystagmus, illamående/kräkning, intolerans för huvudrörelser och ostadighet som varar mer än 1 dygn [4]. Akut vestibulärt syndrom kan ha centrala eller perifera orsaker. Cirka 20–50 procent av patienter med central yrsel har isolerat akut vestibulärt syndrom utan andra neurologiska bortfall [4].

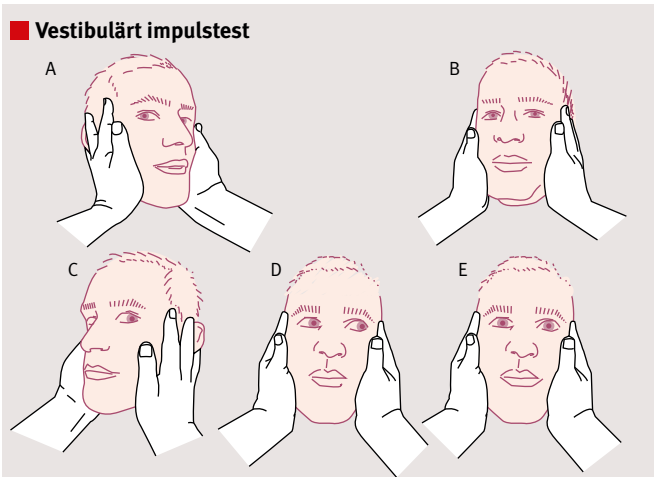
Vestibulärt impulstest (head impulse test) och skevhetstest (test of skew) kombineras med nystagmusriktning i den kliniska beslutsregeln HINTS (head impulse, nystagmus, test of skew) för att identifiera stroke. Förekomsten av något av följande vid akut vestibulärt syndrom talar för stroke (minnesramsan INFARCT):

- impulstest negativt (IN)
- riktningväxlande nystagmus (fast phase alternating: FA)
- Positivt täcktest (cover test) (refixation on cover test: RCT).

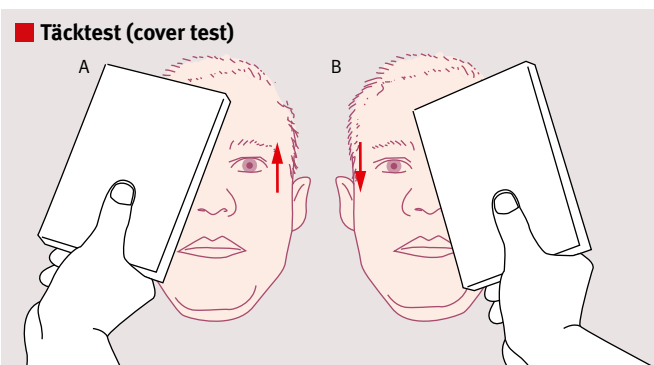
Tre studier har utvärderat HINTS diagnostiska prestanda hos patienter med akut vestibulärt syndrom och riskfaktor för stroke [33–35]. Undersökningarna genomfördes av neurologer eller neurooftalmologer med särskild utbildning. Sensitiviteten var 97–100 procent och specificiteten 84–96 procent.

Undersökning med datortomografi (DT) har ca 0 procents sensitivitet för nydebuterad ischemi i bakre cirkulationen [36, 37]. DT har 89 procents sensitivitet för akut intrakraniell blödning [38]. Dock visade en retrospektiv studie av 595 fall av intracerebral blödning att endast 13 patienter (2,2 procent) hade yrsel som huvudsymtom. Samtliga dessa patienter hade antingen huvudvärk, anamnes på medvetandeförlust eller avvikande nervstatus [39]. Slutsatsen är att DT inte har någon plats vid utredning av patienter med isolerat akut vestibulärt syndrom.

Undersökning med magnetisk resonanstomografi (MR) inom 48 timmar från symtomdebut vid akut vestibulärt syndrom ger falskt negativa fynd för stroke hos 12 procent av patienterna [33, 35], och sensitiviteten av tidig MR-undersökning vid isolerat akut vestibulärt syndrom kan vara så låg som



**Vestibulärt impulstest (head impulse test) [62]** bedömer den vestibulo-okulära reflexen. Patienten ombeds hålla blicken fixerad på en punkt, t.ex. läkarens näsa (A och C). Huvudet roteras snabbt åt ena hållet, och patientens förmåga att hålla blicken fixerad noteras. Rotation av huvudet åt patientens högra sida testar högersidiga vestibulära systemet, som består av innerörat, vestibularisnerven och vestibulariskärnan i hjärnstammen. Om patienten kan hålla fast blicken (B) talar det för ett fungerande vestibulärt system (dvs negativt test). Om patienten inte kan hålla fast blicken (D) och en återställningssackad förekommer (E), talar det för perifer vestibulär patologi, t.ex. vestibularisneurit (dvs positivt test). Täcktest (cover test) (se nedan) används för att identifiera fall där positivt fynd vid vestibulärt impulstest visar på hjärnstamspatologi.



Vid täcktest (cover test) (också kallat skevhetstest [test of skew]) ber man patienten fixera en punkt, t.ex. läkarens näsa. Ett öga i taget täcks. Om ögat gör små vertikala inställningsrörelser när fixerande öga byts, talar det för hjärnstamspatologi (s.k. skevhetsdeviation). Täcktest identifierar patienter med stroke i laterala pons; vestibulärt impulstest kan då vara positivt [33].

### INDIKATIONER FÖR INLÄGGNING

- När central yrsel (t.ex. stroke) inte kan uteslutas
- När patienten inte klarar allmänna dagliga livsfunktioner (ADL) på grund av yrseln

»Huvuduppgiften på akuten är att identifiera potentiellt livshotande tillstånd.«

## KLINIK & VETENSKAP MEDICINENS ABC

36 procent [40]. Eftersom HINTS har högre sensitivitet för stroke, är akut MR-undersökning svår att motivera även i de fall när den är tillgänglig.

**Godartad lägesyrsel.** Yrseln orsakas av rörelse i endolymfan utlöst av lösa otoliter som sjunker till den lägsta punkten i bäggången. Den posteriora bäggången drabbas hos 60–90 procent [21] och den laterala hos 10–20 procent [41]. Sensitiviteten av Dix–Hallpikes test uppskattas till 79 procent och specificiteten till 75 procent vid yrsel utlöst från posteriora bäggången [42]. Om Dix–Hallpikes test är negativt testas de laterala bäggångarna.

**Öronpatologi.** Vid öronsmärta undersöks yttre hörselgången och trumhinnan. Blåsor i yttre hörselgången talar för Ramsay Hunts syndrom. Röd buktade trumhinna eller varig flytning i hörselgången i kombination med rotatorisk yrsel och hörselnedsättning talar för bakteriell labyrinthit.

**Presynkope.** Svimmingskänsla vid invändningsfritt nervstatus bör handläggas på samma sätt som vid misstänkt synkope [43].

**Ospecifik yrsel.** Övriga patienter lider av ospecifik yrsel. Differentialdiagnosen inkluderar metabola, infektiösa och psykiska tillstånd [1]. Vidare utredning och handläggning är beroende av diagnostiska hypoteser.

### STEG 3: FORTSATT HANDLÄGGNING

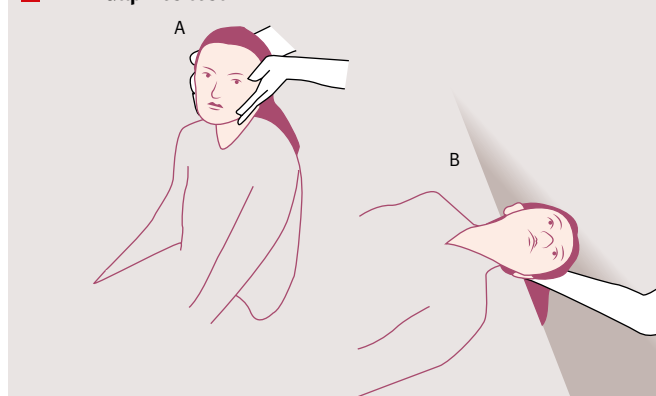
**Stroke.** DT-undersökning genomförs för att upptäcka blödning. DT-angiografi bör läggas till vid misstänkt dissektion, basilaristrombos och hos yngre patienter (genomsnittsålder vid vertebralisdissektion var 43 år i en studie [44]). Pågående antikoagulantabehandling reverseras vid blödning. Intravenös trombolys kan övervägas inom 4,5 timmar hos patienter med stroke utan kontraindikationer. Intraarteriell trombolys, trombektomi och stent är behandlingsalternativ vid basilarisockklusion (upp till 9–12 timmar efter insjuknandet [45]) och vid kontraindikationer mot eller utebliven effekt av intravenös trombolys. Studierna har hittills inte påvisat några utfallsfördelar jämfört med intravenös trombolys [46–49]. Transport till neuroradiologiskt centrum bör därför inte exkludera intravenös trombolys vid basilarisockklusion om behandlingen kan ges inom 4,5 timmar.

Masseffekt av blödning eller ödem vid cerebellär stroke kan leda till hjärnstamskompression och obstruktiv hydrocefalus hos 10–20 procent av patienterna med infarkt [50] och hos 50 procent av patienterna med blödningar [51]. Noggrann övervakning och kontakt med neurokirurg är därför avgörande för prognosen.

**Vestibularisneurit.** Patienter med isolerat akut vestibulärt syndrom utan stroke enligt HINTS lider troligen av vestibularisneurit som beror på virusutlöst inflammation av den vestibulära delen av kranialnerv VIII [52]. Evidensen för kortikosteroidbehandling var svag i en metaanalys [53], dock rekommenderar experter prednisolon 60 mg dagligen i 5 dagar följt av nedtrappning över 5 dagar [52]. Om patienten kräks, kan kortikosteroidbehandling ges intravenöst första dygnet. Behandling med antihistaminer och antiemetika bör begränsas till enstaka dagar för att inte hindra hjärnans förmåga att kompensera [54, 55]. Balansövningar påskyndar återhämtningen [56, 57].

**Godartad lägesyrsel.** Målet med repositioneringsmanöver är att flytta otoliterna utanför bäggångarna. Patientutförd Epleys manöver var till 95 procent effektiv i en randomiserad studie vid otoliter i posteriora bäggångarna [58]. Gufonis

### Dix–Hallpikes test



Dix–Hallpikes test [63] genomförs vid misstänkt godartad lägesyrsel. Med patienten sittande vrids huvudet 45° mot det öra som ska undersökas (t ex åt vänster i A). Då hamnar den posteriora bäggången i bälens sagittalplan. Därefter läggs patienten snabbt ner med huvudet bakåtböjt (B). Hos överviktiga patienter kan manövern genomföras genom att snabbt fälla ner huvudändan av britsen. Ett positivt test utlöser uppåtgående och torsionell nystagmus, som slår mot patientens panna eller örat på den testade sidan (geotrop). Nystagmus brukar uppstå efter 2–5 sekunders latens och vara i <30 sekunder. Horisontell nystagmus talar för otoliter i den laterala bäggången. Vissa patienter upplever övergående yrsel utan objektiv nystagmus. Eventuellt blir undersökningen mer sensitiv om patienten har Frenzels glasögon på [41]. Kristaller kan ibland vara bilaterala eller engagera flera bäggångar, vilket försvårar tolkningen [64]. Om Dix–Hallpikes test är positivt kan Epleys manöver (se nästa sida) göras direkt.

### FALLBESKRIVNING

En 56-årig man ankom till akuten med ambulans på grund av yrsel. Patienten var tidigare frisk, tog inga läkemedel och rökte inte. Han hade blivit yr när han flyttade möbler till ett släp. Han kunde initialt köra lastbil men blev tilltagande illamående och började kräkas. Han beskrev yrseln som rotatorisk, konstant, värre vid rörelser och bättre i sidoläge. Patienten negrade dubbelseende, dysartri, dysfagi, dövhet, dålig kraft, domningar, skalltrauma och smärta.

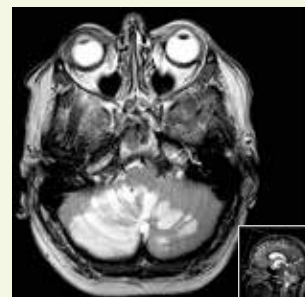Vid undersökningen hade patienten högersläende horisontell nystagmus, som förstärktes när han tittade åt höger, utan riktningssändring vid blick åt vänster. Övriga kranialnervsfunktioner var normala. Patienten hade ingen objektiv svaghet eller dysmetri men kunde inte gå utan stöd. Vestibulärt impulstest åt vänster var negativt. EKG visade förmaksflimmer.

Patienten lades in på grund av misstanke om stroke. DT-undersökning visade normala fynd, men MR-undersökning 1 dygn efter symtomdebut visade utbredda färnska ischemiska

lesioner, framför allt i nedre delen av cerebellum bilateralt, mest utbrett på höger sida.

2 dagar efter insjuknandet blev patienten slöare. DT-undersökning av skallen visade ökad expansiv effekt, kraftig hydrocefalus och cerebellär tonsillherniering. Patienten genomgick utrymning av lillhjärnsinfarkt.

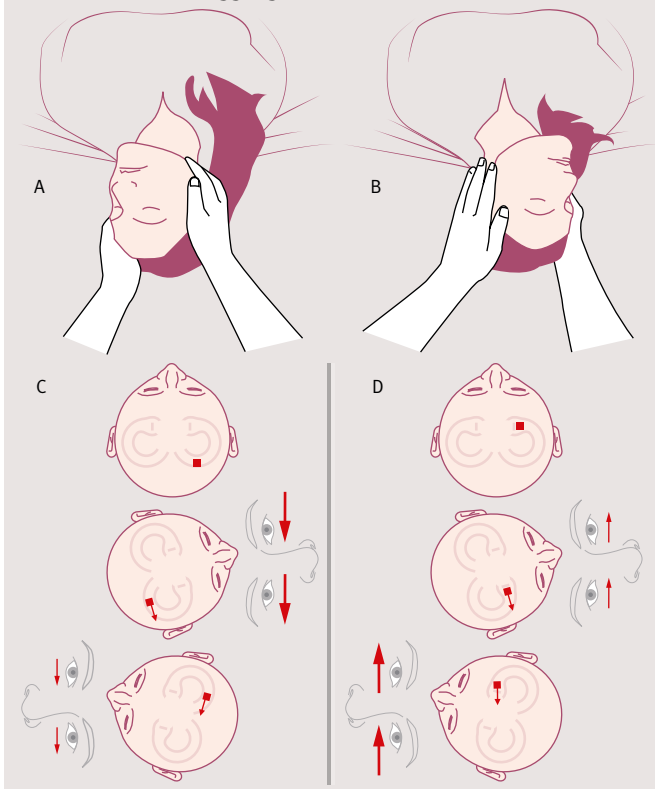
Han skrevs ut 1 månad senare och kunde cykla utomhus på vanlig cykel men hade kvarstående nedsatt koordination av det högra benet och dubbelseende vid blick åt sidorna.



MR-undersökning 1 dygn efter symtomdebut visade utbredda färnska ischemiska lesioner, främst på höger sida av nedre delen av cerebellum.

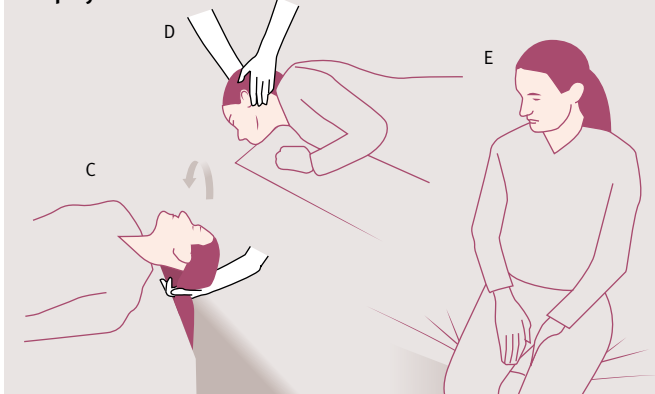
## KLINIK & VETENSKAP MEDICINENS ABC

### ■ Test av laterala båggångar

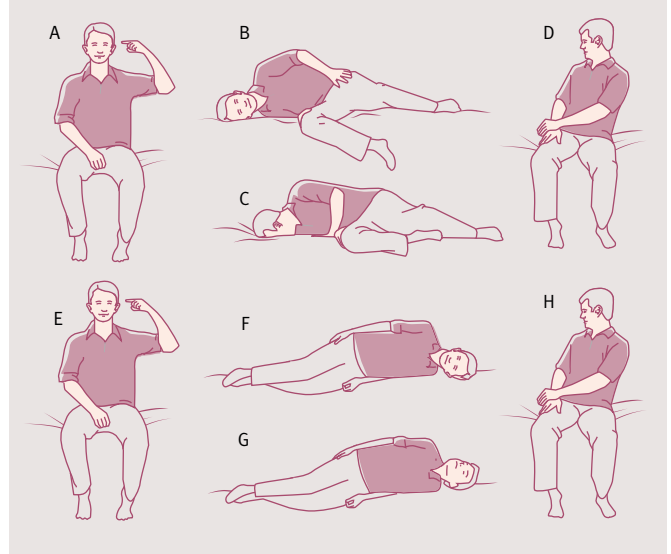


Om godartad lägesyrrel misstänkts men Dix–Hallpikes test är negativt, kan otoliter befinna sig i en lateral båggång. Test av laterala båggångar (head roll test) [67, 68] utreder förekomsten av kristaller i de laterala båggångarna. Manövern genomförs med patienten liggande på rygg och huvudändan av britsen upprest i 30° för att ställa de laterala båggångarna i vertikalplanet [41]. Huvudet vrids ca 90° åt ena sidan, och läkaren noterar riktningen och amplituden av eventuell nystagmus (A). Efter 30 sekunder vrids huvudet tillbaka till mittlinjen, och manövern upprepas med huvudvridning åt andra hållet (B). Testet är positivt om det utlöser yrsel och horisontell nystagmus. Nystagmus som slår mot undre örat eller marken beskrivs som geotrop (illustration A), medan nystagmus som slår mot övre örat eller taket beskrivs som apogeotrop (illustration B). Vid geotrop nystagmus är yrsel och nystagmus kraftigast vid vridning mot det sjuka örat. Vid apogeotrop nystagmus är yrsel och nystagmus kraftigast vid vridning mot det friska örat. När läkaren har identifierat vilket öra som är patologiskt och om nystagmusen är geotrop eller apogeotrop, kan Gufonis manöver (se figur överst till höger) genomföras.

### ■ Epleys manöver

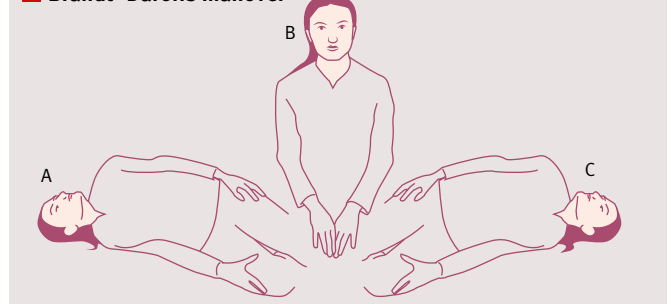


### ■ Gufonis manöver



Gufonis manöver genomförs för att behandla godartad lägesyrrel i lateral båggång. A–D visar behandlingen för lösa otoliter i vänster öra (A), som utlöser geotrop (mot marken) nystagmus. Patienten läggs först ner på den minst yra (friska) sidan (B) och behåller denna ställning i 1–2 minuter till dess att yrsel och nystagmus försvunnit. Huvudet vrids därefter snabbt 90° mot golvet, och denna ställning behålls i 2 minuter (C). Patienten sätter sig därefter upp (D). Om patientens nystagmus är apogeotrop (mot taket) läggs patienten först ner på den minst yra (sjuka) sidan (F). Efter 1–2 minuter vrids patienten snabbt huvudet 90° mot taket (G), behåller ställningen i 2 minuter och reser sig sedan upp till sittande (H) [64].

### ■ Brandt–Daroffs manöver



Brandt–Daroffs manöver [69] används när det är oklart vilken sida och vilka båggångar som är påverkade samt vid ospecifik yrsel. Patienten läggs ner på den ena sidan med huvudet vridet 45° mot taket (A) och ligger kvar till dess att yrseln har klingat av eller i minst 30 sekunder. Patienten sätter sig upp (B) och sitter kvar i 30 sekunder. Patienten läggs ner på den andra sidan med huvudet vridet 45° mot taket (C) och ligger kvar till dess att yrseln har klingat av eller i minst 30 sekunder. Patienten sätter sig upp igen (B). Patienten ska sedan i hemmet upprepa denna rörelse flera gånger dagligen till dess att yrseln inte längre kan utlösas.

Epleys manöver genomförs vid godartad lägesyrrel orsakad av otoliter i den posteriora båggången. Målet med manövern är att flytta de lösa kristallerna runt den posteriora båggången och in i vestibulen, där de kan reabsorberas. Manövern inleds med Dix–Hallpikes test (se föregående sida). Patienten bör ligga i varje ställning i ca 60 sekunder eller till dess att symtomen har klingat av helt [41]. Manövern är framgångsrik i 80 procent av fallen redan efter ett försök [65]. Majoriteten av patienter som upplever övergående yrsel under Dix–Hallpikes test men som saknar nystagmus behandlas framgångsrikt med Epleys manöver [66].

## ■ KONSENSUS

### De flesta är ense om att

- HINTS är en viktig klinisk beslutsregel vid utredning av patienter med isolerat akut vestibulärt syndrom
- DT inte har någon roll i utredning av patient med klinisk misstanke om godartad lägesyrsel och har dålig sensitivitet vid akut ischemi i bakre skallgroppen.

### Åsikterna går isär vad gäller

- huruvida HINTS tillförlitligt kan genomföras av läkare på akuten
- värdet av akut MR-undersökning för att utesluta stroke vid isolerat akut vestibulärt syndrom
- den bortre tidsgränsen för intraarteriell trombolys och endovaskulära ingrepp vid svår stroke i den posteriora cirkulationen.

manöver har visat effektivitet på 61 procent mot geotrop [59] och 73 procent mot apogeotrop nystagmus [60] vid otoliter i laterala båggångarna. Brandt–Daroff's manöver används när det är oklart vilken sida och vilken båggång som är påverkad.

Patienten ska uppmanas att kontakta sjukvården vid utebliven förbättring efter 2 veckor eller vid nytillkomna symtom [61].

**Öronpatologi.** Vid misstanke om bakteriell labyrinthit, herpes zoster oticus, Ménières sjukdom eller perilymfatisk fistel tas kontakt med öron-, näs- och halsklinik.

■ *Potentiella bindningar eller jävsförhållanden: Mikael Karlberg har erhållit arvoden från AstraZeneca AB, Sverige, och Interacoustics A/S, Danmark, för föreläsningar och utbildningar; han är dessutom oavlönad vetenskaplig rådgivare och samordnande forskare vid Synphora AB, Sverige.*

## ■ SUMMARY

The majority of patients who present to the Emergency Department with vertigo suffer from benign conditions. However, a few percent of these patients have life-threatening conditions, such as a cerebellar stroke. The HINTS clinical decision rule (Head-Impulse test, Nystagmus, Test-of-Skew) allows the physician to identify patients with an acute vestibular syndrome of central origin. HINTS is more sensitive than early magnetic resonance imaging. There is no role for computed tomography in the evaluation of patients with isolated acute vestibular syndrome in the Emergency Department. For patients with benign paroxysmal positional vertigo, simple reposition maneuvers are effective for symptom relief.

## REFERENSER

- Newman-Toker DE, Hsieh YH, Camargo CA Jr, et al. Spectrum of dizziness visits to US emergency departments: cross-sectional analysis from a nationally representative sample. *Mayo Clin Proc.* 2008;83:765-75.
- Magnusson M. Sinnenas samordning sätts ur spel. *Läkartidningen.* 2009;106:2132-3.
- Kerber KA, Brown DL, Lisabeth LD, et al. Stroke among patients with dizziness, vertigo, and imbalance in the emergency department: a population-based study. *Stroke.* 2006;37:2484-7.
- Tarnutzer AA, Berkowitz AL, Robinson KA, et al. Does my dizzy patient have a stroke? A systematic review of bedside diagnosis in acute vestibular syndrome. *CMAJ.* 2011;183:E571-92.
- Lee CC, Su YC, Ho HC, et al. Risk of stroke in patients hospitalized for isolated vertigo: a four-year follow-up study. *Stroke.* 2011;42:48-52.
- Hansson EE, Midlöv P. Yrsel hos äldre – vanlig och behandlingsbar. *Läkartidningen.* 2009;106:2139-40.
- Noda K, Ikusaka M, Ohira Y, et al. Predictors for benign paroxysmal positional vertigo with positive Dix-Hallpike test. *Int J Gen Med.* 2011;4:809-14.
- Baloh RW, Honrubia V, Jacobson K. Benign positional vertigo: clinical and oculographic features in 240 cases. *Neurology.* 1987;37:371-8.
- Lempert T. Vestibular migraine. *Semin Neurol.* 2013;33:212-8.
- Newman-Toker DE, Cannon LM, Stofferahn ME, et al. Imprecision in patient reports of dizziness symptom quality: a cross-sectional study conducted in an acute care setting. *Mayo Clin Proc.* 2007;82:1329-40.
- Stanton VA, Hsieh YH, Camargo CA Jr, et al. Overreliance on symptom quality in diagnosing dizziness: results of a multicenter survey of emergency physicians. *Mayo Clin Proc.* 2007;82:1319-28.
- Newman-Toker DE, Stanton VA, Hsieh YH, et al. Frontline providers harbor misconceptions about the bedside evaluation of dizzy patients. *Acta Otolaryngol.* 2008;128:601-4.
- Jeong SH, Kim HJ, Kim JS. Vestibular neuritis. *Semin Neurol.* 2013;33:185-94.
- Grad A, Baloh RW. Vertigo of vascular origin. Clinical and electronystagmographic features in 84 cases. *Arch Neurol.* 1989;46:281-4.
- Black DF, Robertson CE. Vestibular migraine [citerat 6 nov 2014]. UpToDate. 2014. [http://www.uptodate.com/contents/vestibular-migraine?source=search\\_result&search=vestibular+migraine&selectedTitle=1%7E16](http://www.uptodate.com/contents/vestibular-migraine?source=search_result&search=vestibular+migraine&selectedTitle=1%7E16)
- Dinces EA. Meniere disease [citerat 6 nov 2014]. UpToDate. 2014. [http://www.uptodate.com/contents/meniere-disease?source=search\\_result&search=Meniere+disease&selectedTitle=1%7E23](http://www.uptodate.com/contents/meniere-disease?source=search_result&search=Meniere+disease&selectedTitle=1%7E23)
- Furman JM, Barton JJ. Evaluation of the patient with vertigo [citerat 6 nov 2014]. UpToDate. 2014. [http://www.uptodate.com/contents/evaluation-of-the-patient-with-vertigo?source=search\\_result&search=Evaluation+of+the+patient+with+vertigo&selectedTitle=1%7E150](http://www.uptodate.com/contents/evaluation-of-the-patient-with-vertigo?source=search_result&search=Evaluation+of+the+patient+with+vertigo&selectedTitle=1%7E150)
- Albrecht MA. Clinical manifestations of varicella-zoster virus infection: Herpes zoster [citerat 6 nov 2014]. UpToDate. 2014. [http://www.uptodate.com/contents/clinical-manifestations-of-varicella-zoster-virus-infection-herpes-zoster?source=search\\_result&search=Clinical+manifestations+of+varicella-zoster+virus+infection%3A++Herpes+zoster&selectedTitle=1%7E150](http://www.uptodate.com/contents/clinical-manifestations-of-varicella-zoster-virus-infection-herpes-zoster?source=search_result&search=Clinical+manifestations+of+varicella-zoster+virus+infection%3A++Herpes+zoster&selectedTitle=1%7E150)
- Rubinstein SM, Peerdeman SM, van Tulder MW, et al. A systematic review of the risk factors for cervical artery dissection. *Stroke.* 2005;36:1575-80.
- Saeed AB, Shuaib A, Al-Sulaiti G, et al. Vertebral artery dissection: warning symptoms, clinical features and prognosis in 26 patients. *Can J Neurol Sci.* 2000;27:292-6.
- Furman JM, Cass SP. Benign paroxysmal positional vertigo. *N Engl J Med.* 1999;341:1590-6.
- Ohki M. Sensorineural hearing loss due to vertebrobasilar artery ischemia – illustrative case and literature review. *J Neurol Neurophysiol.* 2013;S8:005.
- Caplan LR. Posterior circulation cerebrovascular syndromes [citerat 6 nov 2014]. UpToDate. 2014. [http://www.uptodate.com/contents/posterior-circulation-cerebrovascular-syndromes?source=search\\_result&search=Posterior+circulation+cerebrovascular+syndromes&selectedTitle=1%7E150](http://www.uptodate.com/contents/posterior-circulation-cerebrovascular-syndromes?source=search_result&search=Posterior+circulation+cerebrovascular+syndromes&selectedTitle=1%7E150)
- Sharma R, Brunette DD. *Ophthalmology.* I: Marx JA, editor. *Rosen's Emergency medicine: concepts and clinical practice.* Philadelphia, PA: Elsevier/Saunders; 2013. Kapitel 71.
- Ning M, Gonzalez RG. Case records of the Massachusetts General Hospital. Case 34-2013. A 69-year-old man with dizziness and vomiting. *N Engl J Med.* 2013;369:1736-48.
- Chang AK, Olshaker JS. Dizziness and vertigo. I: Marx JA, editor. *Rosen's emergency medicine: concepts and clinical practice.* Philadelphia, PA: Elsevier/Saunders; 2013. Kapitel 19.
- Jeffcoat B, Shelukhin A, Fong A, et al. Alexander's Law revisited. *J Neurophysiol.* 2008;100:154-9.
- Newman-Toker DE, Sharma P, Chowdhury M, et al. Penlight-cover test: a new bedside method to unmask nystagmus. *J Neurol Neurosurg Psychiatry.* 2009;80:900-3.
- Hood JD, Korres S. Vestibular suppression in peripheral and central vestibular disorders. *Brain.* 1979;102:785-804.
- Norrving B, Hydén D. Nya aspekter på Wallenbergs syndrom och andra hjärnstamsinfarkter. *Läkartidningen.* 2004;101:2728-34.
- Ikegami-Takada T, Izumikawa M, Doi T, et al. AICA syndrome with facial palsy following vertigo and acute sensorineural hearing loss. *Auris Nasus Larynx.* 2012;39:244-8.
- Lee H, Sohn SI, Cho YW, et al. Cerebellar infarction presenting isolated vertigo: frequency and vascular topographical patterns. *Neurology.* 2006;67:1178-83.
- Kattah JC, Talkad AV, Wang DZ, et al. HINTS to diagnose stroke in the acute vestibular syndrome: three-step bedside oculomotor examination more sensitive than early MRI diffusion-weighted imaging. *Stroke.* 2009;40:3504-10.
- Chen L, Lee W, Chambers BR, et al. Diagnostic accuracy of acute vestibular syndrome at the bedside in a stroke unit. *J Neurol.* 2011;258:855-61.
- Newman-Toker DE, Kerber KA, Hsieh YH, et al. HINTS outperforms ABCD2 to screen for stroke in acute continuous vertigo and dizziness. *Acad Emerg Med.* 2013;20:986-96.
- Lawhn-Heath C, Buckle C, Christoforidis G, et al. Utility of head CT in the evaluation of vertigo/dizziness in the emergency department. *Emerg Radiol.* 2013;20:45-9.
- Wasay M, Dubey N, Bakshi R. Dizziness and yield of emergency head CT scan: is it cost effective? *Emerg Med J.* 2005;22:312.
- Chalela JA, Kidwell CS, Nentwich LM, et al. Magnetic resonance imaging and computed tomography in emergency assessment of patients with suspected acute stroke: a prospective comparison. *Lancet.* 2007;369:293-8.
- Kerber KA, Burke JF, Brown DL, et al. Does intracerebral haemorrhage mimic benign dizziness presentations? A population based study. *Emerg Med J.* 2012;29:43-6.
- Saber Tehrani AS, Kattah JC, Mantokoudis G, et al. Small strokes causing severe vertigo: frequency of false-negative MRIs and non-lacunar mechanisms. *Neurology.* 2014;83(2):169-73.
- Kaski D, Bronstein AM. Epley and beyond: an update on treating positional vertigo. *Pract Neurol.* 2014;14(4):210-21.
- Halker RB, Barrs DM, Wellik KE, et al. Establishing a diagnosis of benign paroxysmal positional vertigo through the dix-hallpike and side-lying maneuvers: a critically appraised topic. *Neurologist.* 2008;14:201-4.
- Jemtren A, Frykman V. ABC om synkope. *Läkartidningen.* 2006;103:2871-5.
- Arnold M, Bousser MG, Fahrni G, et al. Vertebral artery dissection: presenting findings and predictors of outcome. *Stroke.* 2006;37:2499-503.
- Vergouwen MD, Algra A, Pfefferkorn T, et al. Time is brain(stem) in basilar artery occlusion. *Stroke.* 2012;43:3003-6.
- Lindsberg PJ, Mattle HP. Therapy of basilar artery occlusion: a systematic analysis comparing intra-arterial and intravenous thrombolysis. *Stroke.* 2006;37:922-8.
- Schonewille WJ, Wijman CA, Michelpel P, et al. Treatment and outcomes of acute basilar artery occlusion in the Basilar Artery International Cooperation Study (BASICS): a prospective registry study. *Lancet Neurol.* 2009;8:724-30.
- Broderick JP, Palesch YY, Demchuk AM, et al. Endovascular therapy after intravenous t-PA versus t-PA alone for stroke. *N Engl J Med.* 2013;368:893-903.
- Ciccone A, Valvassori L, Nichelatti M, et al. Endovascular treatment for acute ischemic stroke. *N Engl J Med.* 2013;368:904-13.
- Edlow JA, Newman-Toker DE, Savitz SI. Diagnosis and initial management of cerebellar infarction. *Lancet Neurol.* 2008;7:951-64.
- Ott KH, Kase CS, Ojemann RG, et al. Cerebellar hemorrhage: diagnosis and treatment. A review of 56 cases. *Arch Neurol.* 1974;31:160-7.
- Furman JM. Vestibular neuritis and labyrinthitis [citerat 6 nov 2014]. UpToDate. 2014. [http://www.uptodate.com/contents/vestibular-neuritis-and-labyrinthitis?source=search\\_result&search=Vestibular+neuritis&selectedTitle=1%7E30](http://www.uptodate.com/contents/vestibular-neuritis-and-labyrinthitis?source=search_result&search=Vestibular+neuritis&selectedTitle=1%7E30)
- Fishman JM, Burgess C, Waddell A. Corticosteroids for the treatment of idiopathic acute vestibular dysfunction (vestibular neuritis). *Cochrane Database Syst Rev.* 2011;(5):CD008607.
- Baloh RW. Clinical practice. Vestibular neuritis. *N Engl J Med.* 2003;348:1027-32.
- Agur P, Gleeson M, Rudge P. The inner ear and the neurologist. *J Neurol Neurosurg Psychiatry.* 2007;78:114-22.
- Herdman SJ. Vestibular rehabilitation. *Curr Opin Neurol.* 2013;26:96-101.
- Strupp M, Arbusow V, Maag KP, et al. Vestibular exercises improve central vestibulospinal compensation after vestibular neuritis. *Neurology.* 1998;51:838-44.
- Radtke A, von Brevem N, Tiel-Wilck K, et al. Self-treatment of benign paroxysmal positional vertigo: Semont maneuver vs Epley procedure. *Neurology.* 2004;63:150-2.
- Kim JS, Oh SY, Lee SH, et al. Randomized clinical trial for geotropic horizontal canal benign paroxysmal positional vertigo. *Neurology.* 2012;79:700-7.
- Kim JS, Oh SY, Lee SH, et al. Randomized clinical trial for apogotropic horizontal canal benign paroxysmal positional vertigo. *Neurology.* 2012;78:159-66.
- Magnusson M. Yrsel och illamående – vestibulära orsaker. *Läkartidningen.* 2009;106:2141-3.
- Halmagyi GM, Curthoys IS. A clinical sign of canal paresis. *Arch Neurol.* 1988;45:737-9.
- Dix MR, Hallpike CS. The pathology symptomatology and diagnosis of certain common disorders of the vestibular system. *Proc R Soc Med.* 1952;45:341-54.
- Kim JS, Zee DS. Clinical practice. Benign paroxysmal positional vertigo. *N Engl J Med.* 2014;370:1138-47.
- Gordon CR, Gadoth N. Repeated vs single physical maneuver in benign paroxysmal positional vertigo. *Acta Neurol Scand.* 2004;110:166-9.
- Balatsouras DG, Korres SG. Subjective benign paroxysmal positional vertigo. *Otolaryngol Head Neck Surg.* 2012;146:98-103.
- McClure JA. Horizontal canal BPV. *J Otolaryngol.* 1985;14:30-5.
- Pagnini P, Nuti D, Vannucchi P. Benign paroxysmal vertigo of the horizontal canal. *ORL J Otorhinolaryngol Relat Spec.* 1989;51:161-70.
- Brandt T, Daroff RB. Physical therapy for benign paroxysmal positional vertigo. *Arch Otolaryngol.* 1980;106:484-5.