Alexi utan agrafi – att inte kunna läsa vad man själv har skrivit

OVANLIGT OCH SVÅRUPPTÄCKT STROKESYNDROM

Gustaf Westerberg, ST-läkare, neurologi, Helsingborgs lasarett
● Gustaf.mag.westerberg@gmail.com

Sigurd Dobloug, doktorand, ST-läkare, neurologi, Helsingborgs lasarett; Lunds universitet

Nedan beskrivs en fallrapport av det ovanliga strokesymtomet alexi utan agrafi, inom litteraturen kallat »ren alexi« (pure alexia), vilket innebär att en patient har förlorat förmågan att läsa, men samtidigt inte har några svårigheter att skriva. Detta leder till en diskrepans där patienten kan skriva en mening helt felfritt, men inte sedan läsa det hen själv har skrivit.

FALLBESKRIVNING

En högerhänt man i 80-årsåldern ankom en kväll till akutmottagningen på ett medelstort sjukhus som strokelarm, då han upplevts konfusorisk under dagen och tidvis haft svårt att hitta ord. Till anamnesen hörde hypertoni och tidigare hårcellsleukemi (recidivfri).

Vid ambulansrapport på akutmottagningen uppgavs patienten vid det tillfället vara väsentligen neurologiskt intakt, och vid den initiala läkarundersökningen kunde man inte heller hitta tydliga neurologiska bortfallssymtom. Möjligtvis sågs en viss förlångsamning i talet, men denna bedömdes inte som tydligt signifikant. Patienten genomgick en DT av hjärnan med angio- och perfusionssekvenser, som uppdagade en »aktuell ischemisk 5 cm lesion occipitalt vänster, motsvarande arteria cerebri posteriors försörjningsområde«. På angiosekvenser sågs en ocklusion i vänstra P2-segmentet i nivå med cisterna ambiens, och perfusionsundersökningen visade 0 ml infarktkärna och 29 ml penumbra. Efter kontakt med regional strokejour samt interventionist avstods trombolys och trombektomi, dels på grund av tidsaspekten med oklar insjuknandetid, dels då patienten inte bedömdes ha signifikant risk för ytterligare försämring av symtomen, som uppskattades vara av beskedlig grad. Patienten erhöll trombocythämmande och blodfettssänkande läkemedel och lades in på en neuro-/strokeavdelning med telemetri enligt rutin.

> **»Vid första försöket tolkar patienten orden som siffror, och i stället för att läsa upp till exempel 'Du kan', 'Jordnära' och 'Jag kom hem från arbetet' läser patienten 'fyra, sju, fem, fyra'...«**

Vid klinisk undersökning på avdelningen av neurolog ett dygn senare var patienten generellt välmående. Han var helt orienterad och uppskattades till RLS 1/GCS 15. Inga motoriska eller sensoriska avvikelser uppdagades. Patienten påtalade att han märkt att han hade svårt att se på sin högra sida, vilket även konfirmerades vid Donders test då en högersidig hemianopsi upptäcktes. Patienten var dock fullt medveten om sin synfältsdefekt och märkte själv hur han kunde kompensera för den genom att vrida huvudet något extra åt höger då han till exempel tittade runt i rummet; således förelåg ingen visuell neglekt. Vid test av läsförmåga förevisas patienten korta »datorskrivna« ord och fraser på ett papper (Riksstrokes manual för NIHSS, National Institutes of Health stroke scale) som hen ska läsa högt. Vid första försöket tolkade patienten orden som siffror, och i stället för att läsa upp till exempel »Du kan«, »Jordnära« och »Jag kom hem från arbetet« läste han »fyra, sju, fem, fyra« etc. Då detta påtalades för patienten gjordes ett nytt försök, och då läste patienten i stället bokstäverna var för sig (»d«, »u«, »k«, »a« etc.). Patienten stakade sig något vid uppläsningen då han behövde tänka efter, men hade inga bekymmer att känna igen bokstäverna efter en stunds betänketid. Det förelåg dock en fortsatt svårighet att sammanfoga bokstäverna till ord. Vid undersökning av skrivförmåga med papper och penna kunde patienten utan bekymmer skriva till exempel »Jag befinner mig på lasarettet« och »Det är februari månad« med både bevarad stavning och handstil. Då patienten direkt efteråt ombads att läsa upp vad han själv skrivit återgick han till att stakande läsa upp bokstäverna var för sig (så kallad »letter by letter reading«) utan att kunna sammanfoga dem till ord. Undersökningen upprepades ett antal gånger för att säkerställa att det inte var patientens högersidiga synfältsdefekt som gjorde att han inte kunde läsa från vänster till höger, men samma mönster upprepades oavsett var i synfältet texten placerades. Patienten kunde på ett adekvat sätt förmedla var i synfältet han hade svårt att se och visade själv hur han kompenserade för detta. Diagnosen alexi utan agrafi misstänktes och MR

HUVUDBUDSKAP

- Alexi utan agrafi är ett ovanligt strokesyndrom som kan vara svårt att upptäcka utan en detaljerad klinisk neurologisk undersökning.
- Kännedom om syndromet kan ge lokaliserande vägledning samt öppna för rehabiliterande insatser.

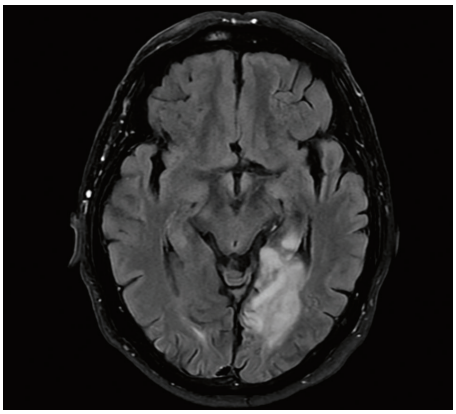

Figur 1. MR (T2-viktad FLAIR-sekvens) av hjärnan 2 dygn efter insjuknande som visar på utbredd ischemi i vänster occipitallob.

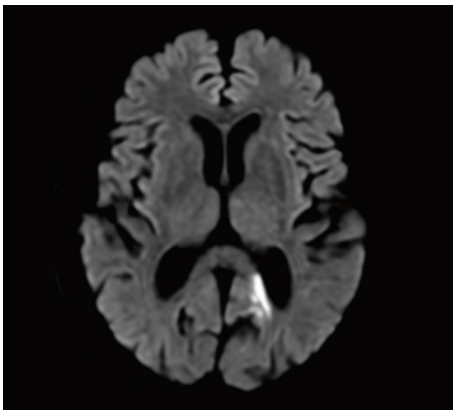

Figur 2. MR (T2-/diffusionsviktad sekvens) av hjärnan 2 dygn efter insjuknande. Begränsad/upphävd diffusion inom vänster occipitallob inkluderande delar av splenium corporis callosum.

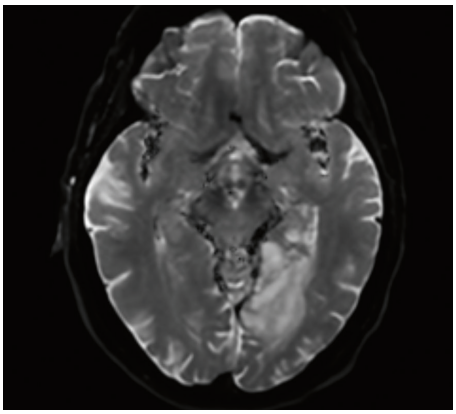

Figur 3. MR (T2-/diffusionsviktad sekvens) av hjärnan 2 dygn efter insjuknande. Begränsad/upphävd diffusion inom vänster occipitallob. (Bilderna publiceras med patientens tillåtelse.)

hjärna genomfördes som visade på infarktförändringar i vänster (dominant) occipitallob med engagemang av splenium corporis callosum och posteriora talamus (Figur 1–3), överensstämmande med vad man kunnat se i tidigare fallbeskrivningar av alexi utan agrafi [1, 2]. Under vårdtiden uppdagades ett förmaksflimmer på telemetri, vilket bedömdes vara genesen till patientens stroke. Patienten påbörjade behandling med antikoagulantia för att minska risken för ytterligare tromboembolism, erhöll remiss till logoped för att få hjälp med att träna upp läsförmågan och skrevs ut väsentligen välmående från lasarettet ett par dagar senare.

»Alexi utan agrafi hör till gruppen 'disconnection syndromes', vilka kan uppstå av skador på nätverken mellan hemisfärerna eller mellan olika delar inom samma hemisfär ...«

DISKUSSION

Syndromet alexi utan agrafi (eng: pure alexia), beskrevs av den franske neurologen Joseph Jules Dejerine redan 1892 [3] och i ett flertal fallrapporter därefter [1, 2, 4]. Alexi utan agrafi hör till gruppen »disconnection syndromes«, vilka kan uppstå av skador på nätverken mellan hemisfärerna eller mellan olika delar inom samma hemisfär [5]. De flesta beskrivna fall av alexi utan agrafi har berott på cerebrala infarkter orsakade av ocklusion i arteria cerebri posterior på den dominanta, oftast vänstra, sidan med resulterande infarkt i vänstra visuella kortex och splenium corporis callosum. Förklaringen till fenomenet är att lesionen i splenium stör kopplingen mellan den högra, icke-dominanta sidans visuella kortex och den dominanta sidans gyrus angularis, som med sitt läge i omedelbar anslutning till Wernickes språkförståelsearea har en avgörande betydelse för vår läsförmåga. Den bevarade skrivförmågan förklaras av att den dominanta gyrus angularis i sig själv lämnas intakt vid denna skadelokalisation [1, 6]. Utöver infarcering orsakad av ocklusion i arteria cerebri posterior har syndromet även kunnat ses vid glioblastom [7] och multipel skleros [8].

Syftet med denna fallrapport är att belysa och öka kännedomen om detta ovanliga syndrom för att dessa patienters symtom ska kunna identifieras, förklaras och leda till adekvat hjälp att träna upp läsförmågan med hjälp av logoped.

Ett annat syfte är att med detta exempel illustrera hjärnans fascinerande komplexitet och visa hur en detaljerad klinisk neurologisk undersökning kan leda till korrekt lokalisation av lesionen.

● Potentiella bindningar eller jävsförhållanden: Inga uppgivna.

Citera som: Läkartidningen. 2025;122:25074

REFERENSER

1. Rupareliya C, Naqvi S, Hejazi S. Alexia without agraphia: a rare entity. Cureus. 2017;9(6):e1304.
2. Sharma B, Handa R, Prakash S, et al. Posterior cerebral artery stroke presenting as alexia without agraphia. Am J Emerg Med. 2014;32(12):1553.e3-4.
3. Martin A. Shades of Déjerine - forging a causal link between the visual word form area and reading. Neuron. 2006;50(2):173-5.
4. Robinson JS, Collins RL, Mukhi SV. Alexia Without agraphia in a right-handed individual following right occipital stroke. Appl Neuropsychol Adult. 2016;23(1):65-9.
5. Ropper AH, Samuels MA, Klein JP. Adams and Victor's Principles of neurology, 10th ed. Kap 22. Neurological disorders caused by lesions in specific parts of the cerebrum. New York: McGraw-Hill; 2014. p. 481.
6. Mani J, Diehl B, Piao Z, et al. Evidence for a basal temporal visual language center: cortical stimulation producing pure alexia. Neurology. 2008;71(20):1621-7.
7. Huang M, Baskin DS, Fung S. Glioblastoma presenting with pure alexia and palinopsia involving the left inferior occipital gyrus and visual word form area evaluated with functional magnetic resonance imaging and diffusion tensor imaging tractography. World Neurosurg. 2016;89:725.e5-10.
8. Potagas C, Kasselimis D, Peppas C, et al. Pure alexia in a patient with multiple sclerosis. Neurol Sci. 2017;38(3):511-3.

SUMMARY

Alexia without agraphia – not being able to read what one has written

An elderly, right-handed, male patient presented to the emergency department at a middle sized hospital with a few hours' history of mild confusion and a difficulty expressing himself verbally. Past medical history consisted of hypertension and cured hairy cell leukemia. CT scan of the brain showed a 5 cm infarction in the left occipital lobe, and a corresponding P2 occlusion was seen. The patient was admitted to the stroke unit. While at the stroke unit, a detailed neurologic exam by a neurologist was performed. It was revealed that the patient could not read at all, but he could write perfectly with preserved spelling and handwriting. A diagnosis of "alexia without agraphia" was made. An MRI of the brain was performed, and infarctions well corresponding with prior case reports on the diagnosis were seen.