

Kokleaimplantat vid hörselskada och dövhet – en framgångssaga

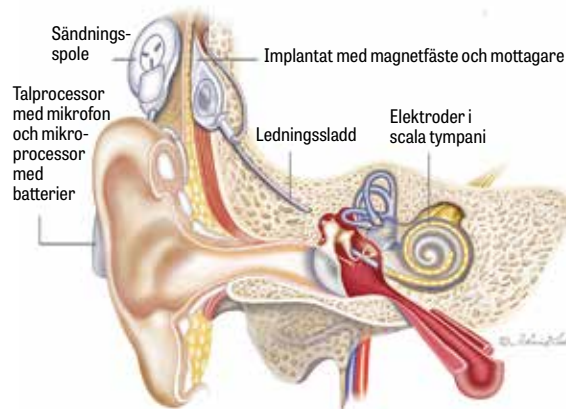
ELEKTROD SÄTTS IN I SNÄCKKAN OCH DIREKTSTIMULERAR HÖRSELNERVEN – EXAKT VAR OCH HUR VET MAN INTE

Helge Rask-Andersen, senior professor, f.d. överläkare och verksamhetschef vid audiologiska avdelningen, Akademiska sjukhuset, Uppsala
 ● helge.rask-andersen@surgsci.uu.se

Patienter med grav nervhörselnedsättning kan inte rehabiliteras med hörapparat eftersom en akustisk förstärkning kräver fungerande hårceller och hörselnerv. Orsaken till nervhörselnedsättning är oftast att de 15 000 hårcellerna i hörselnäcken saknas eller inte fungerar. En möjlighet är då att direkt och elektriskt stimulera hörselnerven och kringgå hårcellerna. I de flesta fall är nerven bevarad trots avsaknad av hårceller. Till skillnad från hos de flesta däggdjur degenererar inte hörselnerven efter förlust av hårceller hos människa. I dag kan man återskapa hörsel hos både dövfödda barn och dövblivna vuxna med hjälp av kokleaimplantat. Detta ansågs tidigt omöjligt, och de första resultaten betvivlades. Kokleaimplantat innebär att en elektrod sätts in i hörselnäcken (Figur 1-3). Den stimulerar hörselnerven på något vis. Exakt var och hur vet man inte! Om hörselnerven stimuleras tidigt kan barnet utveckla både talförståelse och talproduktion. Det ansågs först omöjligt eftersom barnet inte har något hörselminne, och vissa företrädare för öron-, näs- och halsspecialiteten i Sverige var också synnerligen negativa. Det var även hörsselforskare i USA och Europa. Tack vare Göran Bredberg som startade den första implantatkliniken vid Södersjukhuset i Stockholm kunde operationer utföras på vuxna i Sverige på 1980-talet.

Historik

Den förste som fann att elektrisk stimulering av öronen kan framkalla ljudsensationer var Alessandro Volta (1800). Han stoppade in vätska och elektrodändar i öronen på sig själv. Det smäll till och lät som kokande gröt. Han gjorde aldrig mer om experimentet. Två fransmän, neurofysiologen André Djourno och öronläkaren Charles Eyriès, stimulerade 1957 hörselnerven elektriskt under en operation. Patienten hörde ljud, men tekniken utvecklades aldrig [1]. Den amerikanske öronkirurgen William House skapade ett kommersiellt kokleaimplantat som bestod av en enda elektrod som stoppades in i snäckans nedre vindling [2]. Det gav förbättrad läppavläsning, men också i flera fall öppen talförståelse [3-6]. Därefter byggde man in flera elektroder, och flerkanaliga implantat utvecklades av australiska, franska och österrikiska forskare [4, 7, 8]. Principen är att dela upp frekvenserna i talet i olika frekvensfilter. Låga frekvenser aktiverar elektroder högt upp i snäckkan och höga frekvenser elektroder i snäckans bas. Elektriska pulser tidsförskjuts så att inte alla nervtrådar aktiveras samtidigt. Elektroden ska klara av att återge de stora skillnader i ljudtryck som vi kan uppfatta. Frekvenser kodas efter platsen de stimulerar i snäck-



Figur 1. Kokleaimplantat består av en yttre del med mikrofon och processor samt en sändare mot huden. En mottagarenhet sitter inopererad under huden och är ansluten till ett flertal elektroder i hörselnäcken. Elektroden sätts in i det nedre rummet i vindlingen och tros stimulera nervcellskropparna centralt belägna i snäckkan. Illustration: Karin Lodin

HUVUDBUDSKAP

- Kokleaimplantat är en framgångssaga för behandling av patienter med grav hörselnedsättning och dövhet.
- Kokleaimplantat innebär att en elektrod sätts in i hörselnäcken och direktstimulerar hörselnerven hos döva och hörselskadade.
- Metoden är relativt enkel att utföra men kostnaderna fortfarande tämligen höga.
- Barn behandlas i dag så tidigt som möjligt med kokleaimplantat i båda öronen. Behandlingen är synnerligen kostnadseffektiv.
- Resultaten är ofta så goda att dessa barn kan följa vanlig skolgång med eller utan extra tekniska hjälpmedel.
- Få vuxna med grav hörselnedsättning får kokleaimplantat i Sverige (sannolikt < 10 procent). Orsakerna är bristande kännedom om metoden, bristande vårdtillgänglighet samt ekonomiska orsaker.
- Nya metoder möjliggör att operera in kokleaimplantat även hos patienter som har hörselrester kvar, till exempel bashörsel, och att dessa behålls.
- Hos barn födda utan inneröra/hörselnerv och vuxna som förlorat hörseln genom neurofibromatos typ 2 eller förbenad hörselnäcka kan hjärnstamsimplantat opereras in.

an liksom hastigheten. De första patienterna som behandlades med flera kanaler opererades på 1970-talet, och resultatet blev inte en normal hörsel men fullt tillräcklig för att uppfatta tal.

Kokleaimplantat har svårt att återge enskilda frekvenser. Resultaten hos barn är ofta bättre, och man förundras över hur normalt många barn hör med kokleaimplantat. En del gillar till och med musik, vilket kräver viss tonal frekvensupplösning, men rytm och prosodi och tidigare igenkänning av musikaliskt innehåll spelar också roll.

Forskarna som varit huvudansvariga för utvecklingen av kokleaimplantat tilldelades 2013 Laskerpriset, som även kallats det amerikanska Nobelpriset [9]. Att ingen hittills fått Nobelpriset för kokleaimplantat kan bero på att flera forskare och kliniker haft betydelse för utvecklingen under åren. Särskilt bör nämnas det franska teamet under ledning av Claude-Henri Chouard i Paris. Trots de goda resultaten kvarstår dock mycket att göra. Den elektriska stimuleringen har inte utvecklats särskilt mycket under de senaste 20 åren, och försök med andra stimuleringsprinciper har gjorts men är fortfarande på experimentstadiet.

När är det lönt att operera in ett kokleaimplantat?

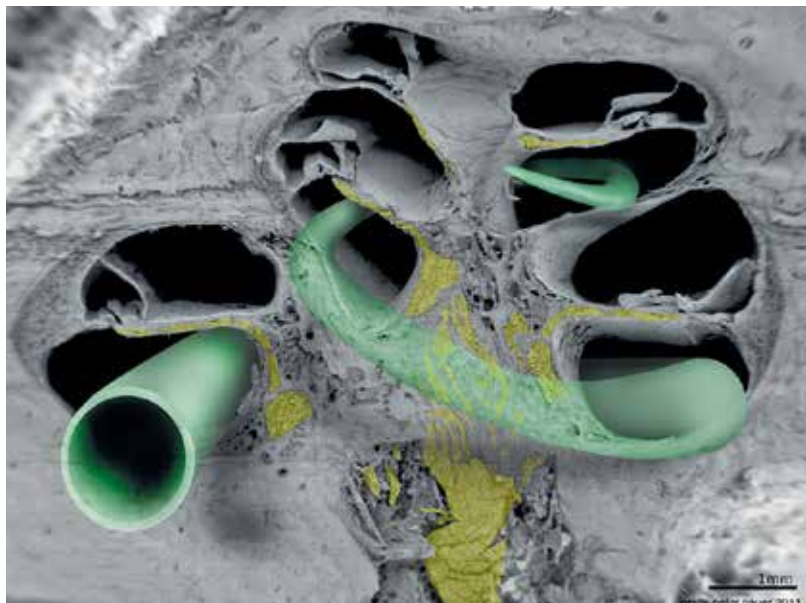
Kokleaimplantat används för att behandla grav hörselnedsättning. Som tumregel kan sägas att när man

»Kokleaimplantat används för att behandla grav hörselnedsättning ... när man inte längre kan höra ord och meningar med hörapparat och läppavläsningsstöd på en meters avstånd ...«

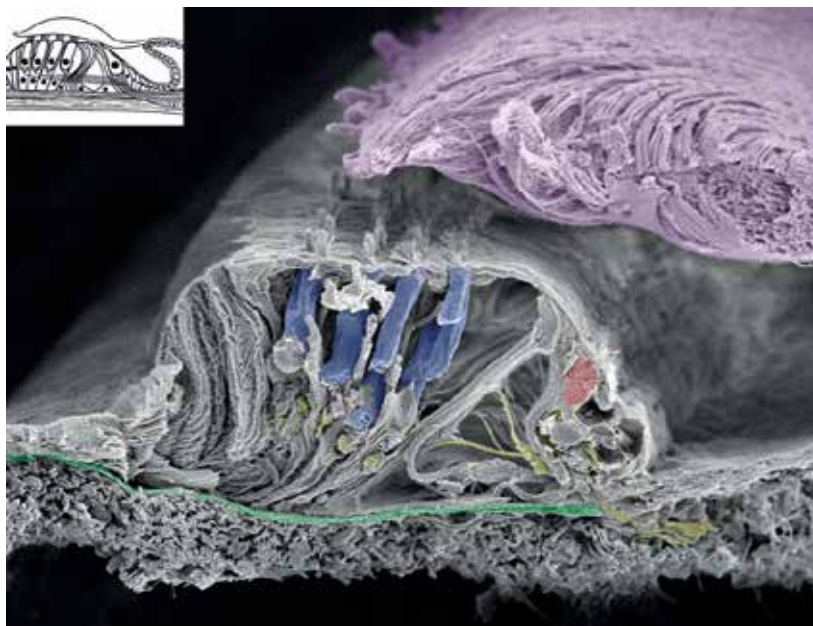
inte längre kan höra ord och meningar med hörapparat och läppavläsningsstöd på en meters avstånd i vardagsmiljö så har man en grav hörselnedsättning. I Sverige beräknar man att ca 25 000 individer har en grav hörselnedsättning. En tredjedel av alla över 65 år och 50 procent över 70 år har problem med hörseln. I de flesta fallen kan man rehabiliteras tekniskt med hörapparat.

Kokleaimplantat hos dövfödda barn

Tidiga hörselintryck krävs för optimal utveckling av neurala nätverk i hörselbarken. Denna utveckling är som störst vid 2-4 års ålder, varefter antal synapser och funktionella synapser minskar. Att operera prelinguallt döva barn, det vill säga dem som förlorat hörseln före språkets utveckling, ansågs tidigare inte möjligt. Det visade sig dock felaktigt. För att kokleaimplantat ska fungera hos dövfödda barn bör de opereras tidigt då hjärnan är i stark utveckling [11].



Figur 2. Kokleaimplantatelektroden sätts in i den nedre »trappan« i hörselnäckan. Hörselorganet eller cortiska organet ses i Figur 3. Exakt var hörselnerven (gul) stimuleras är fortfarande okänt. Från [10] med tillstånd från Anatomical Record.



Figur 3. Detta ska elektroden ersätta! Närbild av det mänskliga hörselorganet med fyra rader yttre hårceller (blå) och en rad inre (röd). Bara de inre hårcellerna har nervkontakt med hjärnan. Den infällda bilden visar organet schematiskt. Att en 25 mm lång elektrod skulle kunna ersätta detta organ tedde sig orimligt. Från [10] med tillstånd från Anatomical Record.

Kokleaimplantat bör helst sättas in före eller vid ett års ålder. Djurexperimentellt har man visat att den synaptiska plasticiteten är högre hos unga djur jämfört med äldre. Vid medfödd dövhet försenas utvecklingen av synapser, med initial ökning som efter en tid övergår i minskad kortikal aktivitet [12, 13]. Det är under detta tidsfönster man kan operera barnet. När det gäller vuxna är situationen en annan, och bara dövblivna vuxna kan opereras. Dövfödda vuxna

saknar hörselminne och hjärnan kan inte tolka ljudsignalerna. Neuroplasticiteten eller hjärnans förmåga att utveckla nya nervförbindelser vid stimulering har minskat.

Vilka utredningar krävs?

Efter audiometri på öronkliniken görs en datortomografi alternativt en magnetkameraundersökning för att verifiera att det finns en hörselnerv. Utredningen görs av ett hörselteam som består av hörselläkare, audionomer, hörselterapeuter, hörselkurator, hörselingsjörer och eventuellt psykologer.

Hur går operationen till?

Operationen är relativt enkel, och man gör ett bågformat hudsnitt bakom örat där mottagaren ska sitta. Kirurgen borrar in till mellanörat och för in elektroderna i hörselsnäckan. Operationen tar ca 2 timmar, och dagen efter får man lämna sjukhuset med ett par veckors sjukskrivning. Vuxna kan opereras i dagkirurgi. Inkoppling görs efter 2-3 veckor, men kan göras tidigare. Barnen opereras nästan alltid på båda öronen, vilket förbättrar hörsel, förmågan att höra i buller samt riktningshörseln. Det görs i samma seans och operationen tar då 4-5 timmar. Fördelen är att hjärnans förmåga att tolka ljudets riktning förbättras.

Vilken postoperativ rehabilitering krävs?

90 procent av barnen med grav hörselnedsättning som får kokleaimplantat före två års ålder erhåller ett förståeligt tal. Ett villkor är att processorn är programmerad optimalt, alltid används och att barnen genomgår audiovisuell träning (AVT) med en terapeut som utvecklar lyssnandet. Många behöver hjälp med tekniken, och extra resurser kan krävas i skolan för att barnen ska kunna integreras i hörande klasser.

Hur många opereras?

Cirka 700 000 personer har behandlats med kokleaimplantat i världen, varav 300 000-400 000 är barn. I Sverige får varje år ca 250 personer kokleaimplantat. Enligt Socialstyrelsens statistik (åtgärdskod DFE00 kombinerad med ålder 0-4 år i slutenvård) opererades

»Statistik visar att få vuxna med grav hörselnedsättning i Sverige erhåller kokleaimplantat. Orsakerna till detta är sannolikt flera.«

2018 59 barn, 2017 63 barn och 2016 72 barn. Antal användare av kokleaimplantat i Sverige var i december 2018 totalt 3 794. Av dessa var 865 barn och 2 934 vuxna. 789 barn har kokleaimplantat i båda öronen, medan bara 182 vuxna har kokleaimplantat i båda öronen. Statistik visar att få vuxna med grav hörselnedsättning i Sverige erhåller kokleaimplantat. Orsakerna till

detta är sannolikt flera. Många vet fortfarande ganska lite om kokleaimplantat och de nya möjligheter som finns i dag för gravt hörselskadade och döva vuxna och äldre. Våra äldre söker inte alltid vård, och många känner inte till de senaste medicinska framstegen. Det finns troligen också ekonomiska skäl till att äldre och vuxna inte får kokleaimplantat i båda öronen. Hörselorganisationerna i Sverige spelar en viktig roll för att påminna sjukvård och huvudmän, och de följer operationsstatistiken från Socialstyrelsen som dock ofta inte är komplett genom att vissa patienter opereras i öppenvård.

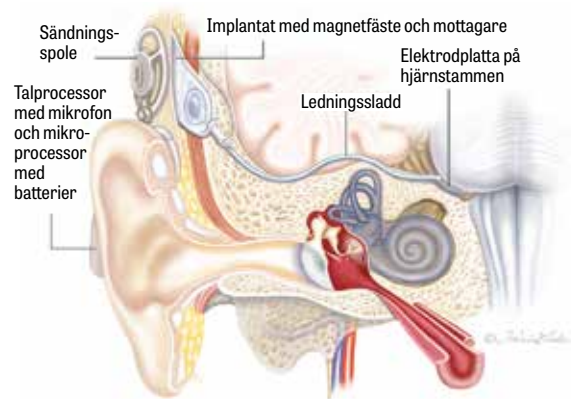
Hörselbevarande kokleaimplantatkirurgi

Vid insättning av kokleaimplantat borrar normalt ett hål på snäckans nedre vindling för att få in elektroderna i snäckan. Det innebär oftast att all eventuell kvarvarande hörsel försvinner. De flesta patienter har dock viss hörsel kvar i basområdet, och dövhet drabbar av okänd anledning som regel diskanthörseln. Om man kan spara bashörseln så kan man potentiellt operera fler patienter som har nytta av kokleaimplantat. Särskilda elektroder har därför utvecklats som är kortare, mjukare och skonsammare mot vindlingens vävnader. Metoden kallas hörselbevarande kokleaimplantatkirurgi. En variant av sådan är elektroakustisk stimulering (EAS), som betyder att personen hör både akustiskt och elektriskt. Barn och även vuxna med dessa nedsättningar kan ha en helt normal hörsel i basen. De hör så att säga halva pianot. Hörapparat går inte att använda eftersom det inte finns fungerande hårceller i diskantområdet. Lyckligtvis är de höga frekvenserna placerade i snäckans bas, som är den mest tillgängliga delen, belägen närmast mellanörat. Det betyder att man kan föra in elektroderna en kortare sträcka och låta den övriga delen fungera akustiskt. Basvindlingen är också rymligare med mindre risk för att skada de känsliga membranerna.

Hjärnstamsimplantat

William House utvecklade också skallbaskirurgin och förbättrade resultaten vid operationer av tumörer på hörsel- och balansnerven. Ibland opererades patienter som drabbats av dubbelsidiga tumörer på balansnerven. Det rör sig om en ärftlig förändring som kallas neurofibromatos typ 2. Flera av dessa patienter blir döva och William House funderade på om man kunde hjälpa dem att få tillbaka viss hörsel. Han kom på att hörselnerven har ett ytligt förlopp i hjärnstammen, där man skulle kunna stimulera med en elektrod efter att tumören tagits bort. Principen är annars densamma som vid kokleaimplantat (Figur 4). William House kallade metoden CEP (central electroauditory prosthesis), för han ville inte skrämma patienten med ordet »hjärna«. Till skillnad från kokleaimplantat mottogs detta välvilligt. Nu kallas metoden hjärnstamsimplantat eller ABI (auditory brain stem implant).


Det är kritiskt att den lilla elektrodplattan med 21 elektroder hamnar rätt, och bara någon millimeters felplacering innebär att resultatet uteblir helt (Figur 5). I dag kan vi kontrollera placeringen elektriskt och fastställa elektrodens position. Den första patienten opererades 1979. Operationen lyckades och patienten



Figur 4. Hjärnstamsimplantat med elektrod som placerats mot hjärnstammens yta. Illustration: Karin Lodin.

fick viss hörsel. Den första patienten i Europa opererades i Uppsala 1993 [14]. Metoden ger tyvärr inte samma goda hörselresultat som kokleaimplantat. Den används nu även på barn som fötts utan inneröron och hörselnerv.

Metoden används i dag över hela världen, och flera kirurger, exempelvis i Italien, Turkiet, Kina och Tyskland, har mycket stor erfarenhet av metoden [15]. I Uppsala opererades det första barnet 2009 med gott resultat. Resultaten hos barn har förbättrats och vi upplever samma utveckling som för kokleaimplantat, nämligen att det är viktigt att operera barnen tidigt för att uppnå bra resultat. Det är förvånande att enstaka patienter kan få så bra hörsel med taluppfattning medan andra inte får det. Orsaken till dessa skillnader känner vi inte till, och mer forskning behövs. Operation med ABI är en del av ett omfattande rehabiliteringsprogram vid neurofibromatos typ 2. En viktig uppgift är att stödja patienten psykosocialt, koordinera röntgen- och magnetkameraundersökningar och hålla kontakt med hemortskliniken. Magnetkameraundersökningar kan vara svåra att utföra eftersom



Figur 5. Hjärnstamselektrod. 21 platinaelektroder sitter på en bädd av silikon och ett nät av dacron. Det senare håller fast elektroden mot hjärnstammen och hörselkärnan så att den inte glider iväg efter operationen.

implantatet ger bildartefakter och särskilda arrangemang krävs vid undersökningen. ○

- Potentiella bindningar eller jävsförhållanden: Helge Rask-Andersen har ett pågående forskningssamarbete kring hörsel-snäckans frekvenskoder med Med-el, Innsbruck, Österrike, enligt avtal med Uppsala universitet.

Citera som: *Läkartidningen. 2020;117:20029*

SUMMARY

Auditory implants - a way to rehabilitate children and adults with severe hearing loss and deafness

Severe-to-profound hearing loss in adults and children can be treated successfully with cochlear implants (CIs). In Sweden, approximately 30-40 children are born deaf each year and the number rises after 3-4 years of age. An early diagnosis of hearing loss is important for optimal treatment and is made possible through today's well-established screening of newborn hearing. CIs are used in the treatment of hearing-impaired adults even in individuals over 80 years old. Patients lacking inner ears/auditory nerve can be treated with auditory brain stem implants.

REFERENSER

- Djourno A, Eyries C, Vallancien B. Electric excitation of the cochlear nerve in man by induction at a distance with the aid of micro-coil included in the fixture [artikel på franska]. *C R Seances Soc Biol Fil.* 1957;151(3):423-5.
- House WF, Urban J. Long term results of electrode implantation and electronic stimulation of the cochlea in man. *Ann Otol Rhinol Laryngol.* 1973;82(4):504-17.
- Bilger RC, Black FO. Auditory prostheses in perspective. *Ann Otol Rhinol Laryngol.* 1977;86(3 Pt 2 Suppl 38):3-10.
- Mudry A, Mills M. The early history of the cochlear implant: a retrospective. *JAMA Otolaryngol Neck Surg.* 2013;139(5):446-53.
- Fretz RJ, Fravel RP. Design and function: a physical and electrical description of the 3M House cochlear implant system. *Ear Hear.* 1985;6(3 Suppl):14-9S.
- Berliner KI, Eisenberg LS. Our experience with cochlear implants: have we erred in our expectations? *Am J Otol.* 1987;8(3):222-9.
- Chouard CH, MacLeod P. Implantation of multiple intracochlear electrodes for rehabilitation of total deafness: preliminary report. *Laryngoscope.* 1976;86(11):1743-51.
- Eshraghi AA, Nazarian R, Telischi FF, et al. The cochlear implant: historical aspects and future prospects. *Anat Rec (Hoboken).* 2012;295(11):1791-811.
- Albert and Mary Lasker Foundation. 2013 Lasker-DeBakey Clinical Medical Research Award. Modern cochlear implant [citerat 8 aug 2019]. <http://www.laskerfoundation.org/awards/show/modern-cochlear-implant/>
- Rask-Andersen H, Liu W, Erixon E, et al. Human cochlea: anatomical characteristics and their relevance for cochlear implantation. *Anat Rec (Hoboken).* 2012;295(11):1791-811.
- Sharma A, Nash AA, Dorman M. Cortical development, plasticity and re-organization in children with cochlear implants. *J Commun. Disord.* 2009;42(4):272-9.
- Huttenlocher PR, Dabholkar AS. Regional differences in synaptogenesis in human cerebral cortex. *J Comp Neurol.* 1997;387(2):167-78.
- Kral A, Tillein J, Heid S, et al. Postnatal cortical development in congenital auditory deprivation. *Cereb Cortex.* 2005;15(5):552-62.
- Rask-Andersen H, Nyberg G, Kinnefors A, et al. Auditory brainstem implantation in Uppsala - experiences and results. *Skull Base.* 2001;11:46-7.
- Colletti L, Shannon RV, Colletti V. The development of auditory perception in children after auditory brainstem implantation. *Audiol Neurootol.* 2014;19(6):386-94.